

Iatrogenias en odontopediatría: presentación de un caso clínico

Castro-Amor Mario,* Vázquez-de-Lara Lucero,** Garduño-Garduño María Patricia.***

Resumen

Las iatrogenias son todas las alteraciones en el estado de los pacientes producida por el daño causado por los especialistas en el área de la salud. La odontopediatría es la rama de la estomatología encargada del cuidado del aparato estomatognático de los niños y niñas, busca concientizar a los padres sobre la importancia en la prevención y de limitar el daño ocasionado por caries dental. Existen profesionales en la salud bucal que desconocen las técnicas e indicaciones de los procedimientos restaurativos en odontopediatría, realizando trabajos inadecuados, causando alteraciones en el aparato estomatognático de los niños y demostrando poca ética profesional.

Palabras Clave: Iatrogenias Dentales, tratamiento dental, ética estomatológica.

Abstract

Iatrogenic are all alterations in patients' health for the damage caused by specialists in health area. Pediatrics is the branch of dentistry in charge of oral cavity care for children, seeks to educate parents about the importance of preventing and limiting the damage caused by tooth decay. There are oral health professionals who do not know all techniques and indications in pediatric dentistry restorative procedures, implement inadequate work and causing alterations in oral cavity of children and also showing little ethics.

Key words: Iatrogenic dental, dental treatment, estomatology ethics.

* Alumno de la maestría en Ciencias Estomatológicas terminal en Pediatría. Facultad de Estomatología de Benemérita Universidad Autónoma de Puebla. mario_cam2007@hotmail.com

**Maestra en Odontopediatría. Facultad de Estomatología de la Benemérita Universidad Autónoma de Puebla. luce_vazquez@hotmail.com

***Especialista en Odontopediatría. Facultad de Estomatología de la Benemérita Universidad Autónoma de Puebla. dra_garduno@hotmail.com

Recibido: Enero 2014

Aceptado: Junio 2014

Introducción

Las iatrogenias son alteraciones en el estado de salud del paciente ocasionadas por desconocimiento de profesionales en el área de la salud. Los daños iatrogénicos pueden ser de tres tipos: Predecibles o Calculados, Aleatorios o Accidentales y por Negligencia o Ineptitud.^{1,2}

Entre las iatrogenias por especialidades odontológicas que podemos encontrar son: En endodoncia: perforaciones radiculares en piso cameral, apical, lateral, fracturas de instrumentos, sub obturación, sobreextensión, subextensión, fractura vertical y desadaptación de elementos intra-radiculares. En el área de cirugía los más comunes son accidentes y complicaciones en exodoncia como fracturas dentales, subluxación del diente adyacente o antagonista, exodoncia del diente incorrecto, fracturas del tabique inter-radicular y del borde alveolar, fracturas del piso nasal y sinusal, fracturas de la mandíbula, fracturas de la tuberosidad, luxación de la ATM y prolapso de la bolsa de Bichat. En rehabilitación: subcontorneado y sobre contorneado de restau-

raciones, filtración coronal; mientras que en el área de odontopediatría, el especialista se puede encontrar con tratamientos realizados de manera incorrecta por un diagnóstico mal elaborado y por la falta de conocimiento en las indicaciones de terapia pulpar, inadecuada colocación de coronas acero cromo y el manejo erróneo de traumatismos dentoalveolares con ápice abierto o antecedentes de trauma de largo tiempo.^{3, 4, 5}

Para la CONAMED, las iatrogenias de resultado nocivo, también conocidas como iatrogenias negativas o iatrogénicas, pueden agruparse como clínicas y médico legales. Las clínicas pueden ser negativas necesarias y negativas innecesarias. Entre las médico legales se distinguen las que tienen su origen en la negligencia, impericia e imprudencia.⁶

Desde los inicios de la medicina Hipócrates, Esculapio y Maimonides escribieron sobre la ética médica como un valor universal y regidor en la práctica médica, en ocasiones profesionales

encargados de la salud, con la finalidad de tener mayores ingresos, olvidan sus limitaciones en conocimientos y habilidades, provocando alteraciones en la salud de los pacientes.^{7,8}

Reporte del Caso

Paciente femenino de 7 años de edad, se presenta en la clínica de la Maestría en ciencias estomatológicas con terminal en pediatría de la Facultad de Estomatología pediátrica de la Benemérita Universidad Autónoma de Puebla, por malestar en el cuadrante inferior izquierdo. Muestra talla y peso normal para su edad, cara ovalada, tercio inferior aumentado, con un índice facial dolicocefalo y un patrón de crecimiento vertical.

La fase uno del tratamiento se inició durante la primera consulta, consistió en la realización de historia clínica y toma de radiografías, durante la exploración clínica se observó la presencia de múltiples obturaciones mal ajustadas, ausencia clínica con pérdida de espacio con presencia de restos de material cementante a nivel de la cara vestibular y lingual, además de mordida abierta anterior.

Se tomaron fotografías extraorales: frontal, de sonrisa y lateral derecha (Figura 3). También se tomaron fotografías intraorales: frontal, oclusal superior e inferior y laterales derecha e izquierda (Figura 4), en las fotografías intraorales se observa que las obturaciones de los o.d. 74, 75, 84 y 85 presentan obturaciones con amalgama desajustadas y con filtración.⁹

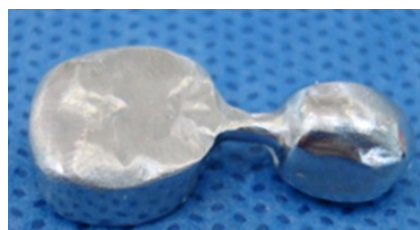

Figura 2. Mantenedor de espacio colado



Figura 3. Fotografías extraorales

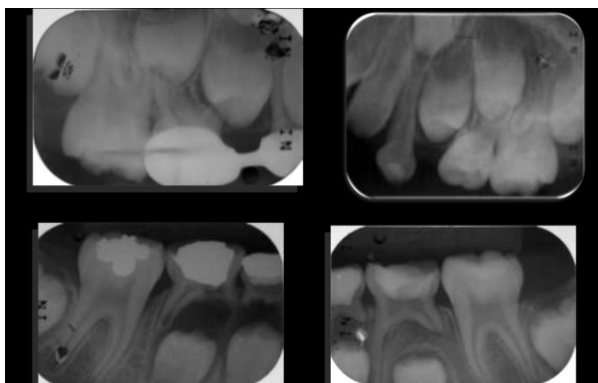


Figura 1. Radiografías iniciales

El análisis radiográfico (Figura 1) mostró múltiples obturaciones con un inadecuado sellado, además de tratamientos mal realizados que provocaron la pérdida de soporte óseo a nivel del órgano dental (o.d.) 84 y 85 y perforación en furca del segundo molar temporal inferior del lado derecho, además de un mantenedor de espacio (Figura 2) elaborado de forma inadecuada y provocando problemas periodontales.

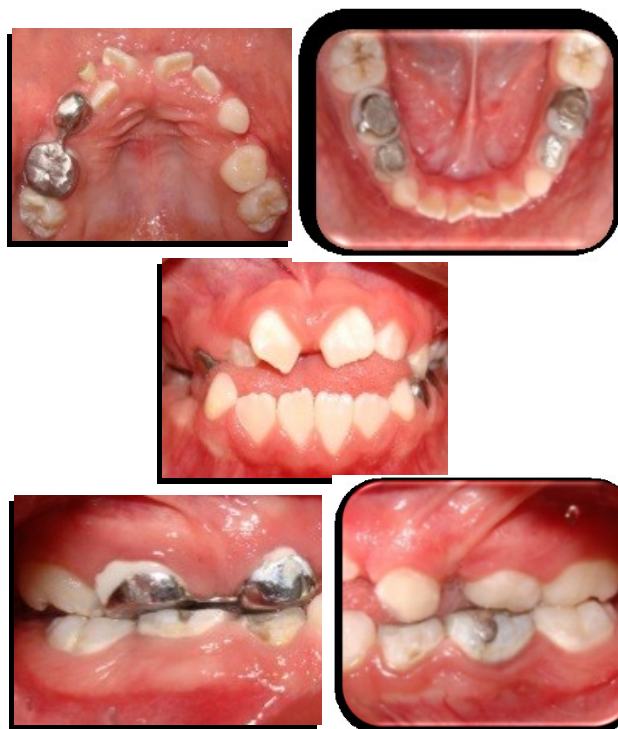

Figura 4. Fotografías intraorales

En la fotografía frontal intraoral se observó mordida abierta anterior ocasionada por deglución atípica, además se observaba mordida cruzada anterior, las mucosas y los frenillos presentaban una correcta coloración e inserción.^{10, 11}

Las fotografías oclusales muestran la presencia de caries en los o.d. 16, 26, 36 y 46, además de obturaciones mal ajustadas.

La fotografía lateral del lado derecho mostro una clase molar III, mientras que en la fotografía lateral izquierda clase I, ambas borde a borde.^{12, 13}

Se realizaron análisis cefalométricos de Steiner, McNamara, Ricketts y Jarabak, las medidas obtenidas representaron una clase III esquelética, con un crecimiento vertical de la rama.

La fase número dos inicio con la segunda cita durante la rehabilitación del cuadrante inferior derecho, se realizaron exodoncias de los o.d. 84 y 85 consecuencia de la pérdida de hueso por tratamientos realizados incorrectamente, además se rehabilito el o.d. 46 con amalgama.

En la tercera consulta se rehabilitó el cuadrante inferior izquierdo, durante la remoción de la amalgama del o.d. 75 se observó que debajo de la obturación se había realizado tratamiento pulpar, dejando una torunda de algodón, el o.d. 75 se rehabilitó con pulpectomía y corona de acero cromo (CAC), al o.d. 74 se le realizó pulpotomía con CAC, el o.d. 36 fue restaurado con resina compuesta y por último se colocó arco lingual con la finalidad de mantener el espacio.^{14, 15}

En la cita número 4 se restauró el cuadrante superior del lado izquierdo, se colocó sellador de fosetas y fisuras en el 65 y resina en el o.d. 26. En la quinta consulta se rehabilitó el cuadrante superior derecho, con pulpotomías con CAC en los o.d. 54 y 55 y resina compuesta en el o.d. 16 (Figura 5, 6).

La fase número tres se manejó con ortopedia maxilar, se colocó un aparato miofuncional (Morales I) con trampa lingual, buscando realizar protracción maxilar, conformación del arco, desaparecer el hábito y contener el crecimiento vertical de la mandíbula.^{16, 17}

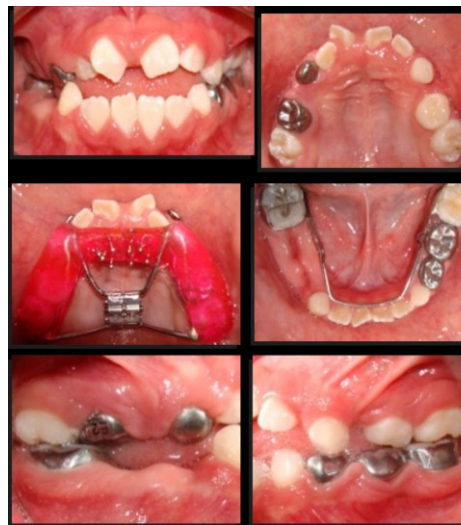

Figura 5. Fotografías intraorales después del tratamiento dental y con aparatología ortopédica.

Discusión

A diferencia de tiempos antiguos en que el médico era considerado como "el salvador" de personas enfermas (con excepción de las enfermedades incurables), en la actualidad se considera al médico no un salvador, por no tener atributos sobrenaturales, sino un profesional que presta servicios brindando sus conocimientos, capacidad técnica y experiencia buscando restablecer la salud del paciente.¹⁸

Las iatrogenias y negligencias están inherentes a la profesión estomatológica y aunque su prevención no se puede lograr de forma absoluta, es importante conocer las características de la población en la que se presentan, la frecuencia, diagnósticos y tratamientos, se tornan importantes para evitar incurrir en ellas.³

Es de suma importancia tener conocimientos sobre el manejo estomatológico del paciente pediátrico antes de realizar tratamientos restaurativos o preventivos, debido a que el paciente se encuentra en un periodo de crecimiento y desarrollo constante de las estructuras que conforman el aparato estomatognático, donde el manejo inadecuado, puede dañar la salud del paciente, así como su desarrollo oclusal.¹⁹

La prevención, control y tratamiento de la caries dental en los órganos dentarios primarios es una de las principales responsabilidades del odontólogo pediatra. Asimismo, la conservación de los

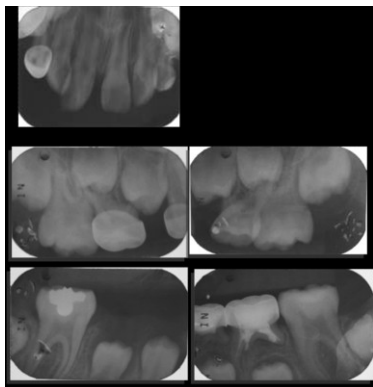


Figura 6. Radiografías después del tratamiento

dientes severamente afectados, debe ser considerada de alta prioridad al analizar cuidadosamente todas las alternativas de terapia pulpar y de rehabilitación disponibles en la actualidad, antes de tomar la decisión de extraer esos dientes y colocar posteriormente un mantenedor de espacio.²⁰

En el pasado el tratamiento de elección era generalmente la exodoncia de los dientes afectados, con la aparición de consecuencias bien identificadas, como la afectación estética, pérdida de la dimensión vertical y aparición de hábitos de deglución perniciosos.²¹

Por ello la importancia de conocer las limitaciones en conocimientos y habilidades, para referir a un especialista en el área a pacientes que presenten casos complejos, evitando complicaciones que puedan aparecer en un corto o largo plazo, como necrosis pulpar, reabsorción radicular, pérdida del hueso de soporte o la pérdida prematura de los órganos dentarios temporales.^{22,23}

Referencias bibliográficas

- 1.-Vazquez E, Vázquez E, Barrada M. Iatrogenia ¿Error individual?, ¿falla de sistema?. *Cir. Ciruj.* 2003; 71:397-401.
- 2.-Mendoza N, Figueroa J, Rojas Y, Lorenzana M, Campos A, Gijon E. et al. Iatrogenia. *Rev Fac Med UNAM.* 2003; 46 (6): 243-45.
- 3.-Alvarado V, Ramírez V, Sánchez N, Pineda E. Identificación de pacientes con iatrogenias realizadas en otras instituciones, que ingresaron al servicio de atención prioritaria de la facultad de odontología de la universidad de Antioquia en el periodo 2009-20011. *Revista de la universidad de Antioquia.* 2010; 22 (1): 72-80.
- 4.-Cortes M, Monroy G. Iatrogenia, ética y administración. *Dimensión Social y humana del crecimiento económico UAM-X* 2004:1-20
- 5.-Sanchez I. Iatrogenia malpraxis médica. *Rev inv e info salud.* 2008; 3 (7): 73-5.

- 6.-Comisión Nacional de Arbitraje Medico. Consultado en: http://www.conamed.gob.mx/main_2010.php
- 7.-Karchmer S. Códigos y juramentos en medicina. *Acta Medica Grupo Ángeles* 2012; 10 (4): 224-34.
- 8.-Fernandez L. La ética en la práctica médica. *Rev Med UV.* 2011; 11 (1): 40-3.
- 9.-Ramírez J, Muñoz C, Gallegos A, Rueda M. Maloclusión clase III. *Salud en tabasco.* 2010; 16 (2,3):944-50.
- 10.-Santamarina A. Relación esquelética clase III combinada por retrusión del maxilar superior y prognatismo mandibular con mordida cruzada anterior y posterior bilateral y habito de protrusión lingual. *Revista Ces Odontología* 2004; 17 (1): 63-9.
- 11.-Da Silva L. Consideraciones generales en el diagnóstico y tratamiento de las maloclusiones clase III. *Revista latinoamericana de ortodoncia y Odontopediatría.* 2005; 1-7
- 12.-Ugalde F. Clasificación de las maloclusiones en los planos anteroposterior, vertical y transversal. *Revista ADM.* 2007; LXIV (3); 97-109
- 13.- Santiso A, et al. Factores de mayor riesgo para las maloclusiones dentarias desde la dentición temporal. *Revisión bibliográfica. Mediciego* 2010; 16(supl 1):1-11
- 14.- Ortiz M, Farías M, Sol G, Magdalena M. Pérdida prematura de dientes primarios en pacientes de 5 a 8 años de edad asistidos en la clínica de Odontopediatría de la universidad gran mariscal de Ayacucho, 2004-2005. *Revista latinoamericana de ortodoncia y Odontopediatría* 2008: 1-42
- 15.-Hernandez J, Gardezzabal L. Manejo de espacio en dentición primaria y mixta. *Rev Estom.* 1999; 2 (2); 109-12.
- 16.- Ram D, Ben I, Efrat J, Moskovitz M. Mantenedores de espacio mandibulares para la prevención de pérdida de espacio, posterior a la pérdida de espacio, posterior a la pérdida prematura de molares primarios. *Odontol Pediatr.* 2010; 9 No 2; 127-40.
- 17.- Serna C, Silva R. Características de la oclusión en México con dentición primaria de la ciudad de México. *Revista ADM.* 2005; 62 (2); 45-51.
- 18.-Jaramillo J. Evolución de la medicina: Pasado, Presente y Futuro. *Acta Médica Costarricense.* 2001; 43 (3): 104-13.
- 19.-Dufurneaux M, Marino D. Repercusiones social de iatrogenias por el uso de recursos de diagnóstico en el laboratorio clínico. *MEDISAN* 2011; 16 (1): 145-50.
- 20.-Moreno S, Pedraza G, Lara E. Mantenedores de espacio en perdida prematura de órganos dentarios en dentición mixta. *Revista ADM;* 2011; 58 (1):30-4.
- 21.-Ortiz M, Sol G, Margarita F, Mata M. Pérdida prematura de dientes temporales en pacientes de 5 a 8 años de edad asistidos en la clínica de Odontopediatría de la universidad gran mariscal de Ayacucho, 2004-2005. *Revista latinoamericana de ortodoncia y odontopediatría.* 2009:1-57
- 22.- González R. Los secretos de la prevención de iatrogenias. *Rev Cubana Med.* 2003; 42 (6): 1-6
- 23.-Briseño J. La responsabilidad profesional en odontología. *Revista ADM.* 2006; 63 (3): 11-118