



Necesidad de tratamiento de ortodoncia y presencia de reabsorción de los cóndilos de la mandíbula.

Parra-Jiménez Ariel Alejandro*, Gutiérrez-Rojo Jaime Fabian**,
Sánchez-Campero Erika***, Gutiérrez-Villaseñor Jaime**

Resumen

Objetivo: Identificar la relación de la presencia de reabsorción condilar en pacientes con necesidad de tratamiento de Ortodoncia. Material y Métodos: Se realizó un estudio de tipo descriptivo, transversal, observacional, se tomaron en cuenta un total de 115 casos utilizando modelos de estudio en etapa de pretratamiento y el componente estético del IOTN. Resultados: El 44% de los pacientes no presenta necesidad de tratamiento o poca necesidad, el 28% de los pacientes presentó moderada necesidad de tratamiento y un 28% con una gran necesidad de tratamiento de ortodoncia. Conclusiones: Es de importancia realizar investigaciones acerca de las condiciones patológicas de la reabsorción condilar para tener un mejor tratamiento.

Palabras clave: Maloclusiones, IOTN, reabsorción condilar, tratamiento de ortodoncia, cirugía ortognática.

Abstract

Objective: To identify the relationship of the presence of condylar resorption in patients in need of orthodontic treatment. Material and Methods: A descriptive, cross-sectional, observational study was carried out, taking into account a total of 115 cases using study models in the pretreatment stage and the aesthetic component of the IOTN. Results: 44% of the patients did not need treatment or little need, 28% of the patients presented a moderate need for treatment and 28% with a great need for orthodontic treatment. Conclusions: It is important to carry out research on the pathological conditions of condylar resorption in order to have a better treatment.

Key words: Malocclusions, IOTN, condylar resorption, orthodontic treatment, orthognathic surgery.

* Estudiante de la Especialidad de Ortodoncia de la Universidad Autónoma de Nayarit.

** Docente de la Unidad Académica de Odontología y de la Especialidad de Ortodoncia de la Universidad Autónoma de Nayarit.

*** Estudiante de la Especialidad de Ortodoncia de la Universidad Juárez Autónoma de Tabasco.

Introducción

Las maloclusiones son alteraciones en la relación de la oclusión dentaria, dicha situación suele ser consecuencia de las anomalías en la forma y función de las relaciones entre los tejidos blandos, maxilares, dientes y la articulación temporomandibular.¹⁻³

En 1989 Brook y Shaw desarrollaron en Reino Unido el Índice de Necesidad

de Tratamiento Ortodóntico (Index of Orthodontic Treatment Need: IOTN).^{1,4-8} Se realizaron valoraciones para determinar la necesidad del tratamiento ortodóntico, los autores creyeron necesario desarrollar su propio índice reuniendo factores como salud y estética bucal. Este índice mide de forma objetiva la salud dental del paciente y las indicaciones del tratamiento ortodóntico desde un punto de vista funcional (Dental Health Component o Componente de Salud Dental, DHC)^{1,9-11} y de forma subjetiva,

las alteraciones estéticas de la dentición que son derivadas de las maloclusiones que presentan los pacientes (Aesthetic Component o Componente Estético, AC).^{1,12-14}

La articulación temporomandibular (ATM) tanto derecha como izquierda están en constante remodelación, puede ser con características de funcionalidad o disfuncional.¹⁵ Se le termina considerando como funcional cuando existen cambios morfológicos articulares sin que exista una alteración en la función o en la oclusión, mantiene una estabilidad y no se afecta al crecimiento. La remodelación disfuncional o cuando existe una reabsorción condilar se produce cuando se excede la capacidad de adaptación, por lo tanto hay cambios morfológicos a nivel de las articulaciones y hay afectaciones en la función y oclusión.¹⁵

La reabsorción condilar idiopática (RCI) es un desorden de la Articulación Temporo Mandibular (ATM) que tiene como característica que es adquirida, progresiva, suele ser bilateral y simétrica, ocasiona principalmente una reducción progresiva del volumen condíleo, también ocurre una alteración en su forma y contorno. La reabsorción condilar idiopática es un término utilizado con la finalidad de describir la resorción condilar que no tiene una causa aparente.¹⁶⁻²² También suele ser conocida como condilisis idiopática, atrofia condilar, reabsorción condilar agresiva, hipoplasia condilar progresiva adquirida.²²⁻²⁵

La reabsorción condilar tiene relación con diferentes enfermedades como artritis, neoplasias, alteraciones metabólicas, bajos niveles de calcio, deficiencias de vitamina D, el uso prolongado de corticoides, alteraciones

hormonales como la hiperprolactinemia, hiperparatiroidismo, bajos niveles de estrógeno o un aumento de los receptores de estrógenos, trauma, inflamación, infección, cargas anormales a niveles del condilo, entre otras anomalías o patologías de la ATM, que pueden predisponer a una respuesta exagerada de la carga ejercida sobre la articulación por una actividad parafuncional, trauma como se menciona anteriormente e incluso tratamientos de ortodoncia y la cirugía ortognática.^{16,20,26}

La reabsorción condilar idiopática se suele presentar mayormente en mujeres principalmente entre los 15 y 40 años de edad, evoluciona de forma lenta y asintomática con una resorción de 1.0 a 1.5 mm al año por lo que en un principio es difícil de poder realizar un diagnóstico, ya que parece un condilo aparentemente sano. Suele haber presencia de sintomatología sobre todo posterior al tratamiento ya sea de ortodoncia o de cirugía ortognática, entre los cuáles se presenta como dolor, disfunción de la ATM, limitaciones funcionales mínimas, dificultad a la masticación y al habla, desórdenes respiratorios, cambios en la apariencia facial, maloclusión, una pérdida de altura facial posterior y rotación posterior de la mandíbula.^{16,20,21,27,28}

En el diagnóstico de la reabsorción condilar observados en la radiografía panorámica incluyen la disminución del volumen del condilo a menudo bilateralmente, suele presentarse una rotación anterior del condilo en la cavidad glenoidea, una resorción del condilo en la porción antero superior, alteración del contorno del condilo y disminución en la altura de la rama mandibular.^{16,27,29} En caso de realizar un diagnóstico mediante

Resonancia Magnética (RM), se va a tener como evidencia una disminución del volumen del cóndilo, desplazamiento anterior del disco bilateralmente con o sin reducción, adelgazamiento o erosión de la corteza del cóndilo y apariencia amorfa del tejido blando en el espacio articular.^{16,27,29}

El tratamiento de la reabsorción condilar debe tener como objetivo establecer la oclusión, una función mandibular adecuada y el balance de las proporciones faciales. Entre las opciones de tratamiento no quirúrgico se puede tener la opción del uso de férulas oclusales conservadoras con o sin tratamiento de ortodoncia, manejo farmacológico tanto analgésico como antiinflamatorio paliativo. En el caso de un tratamiento quirúrgico se puede incluir la condilectomía con injerto costo-condral o la reconstrucción aloplástica total de la ATM en pacientes donde la actividad de resorción condilar no ha terminado, la cirugía ortognática previamente a establecer que la actividad condilar haya finalizado espontáneamente y permanecido estable al menos 1 año y la distracción osteogénica.^{16,20,21,29}

Material y métodos

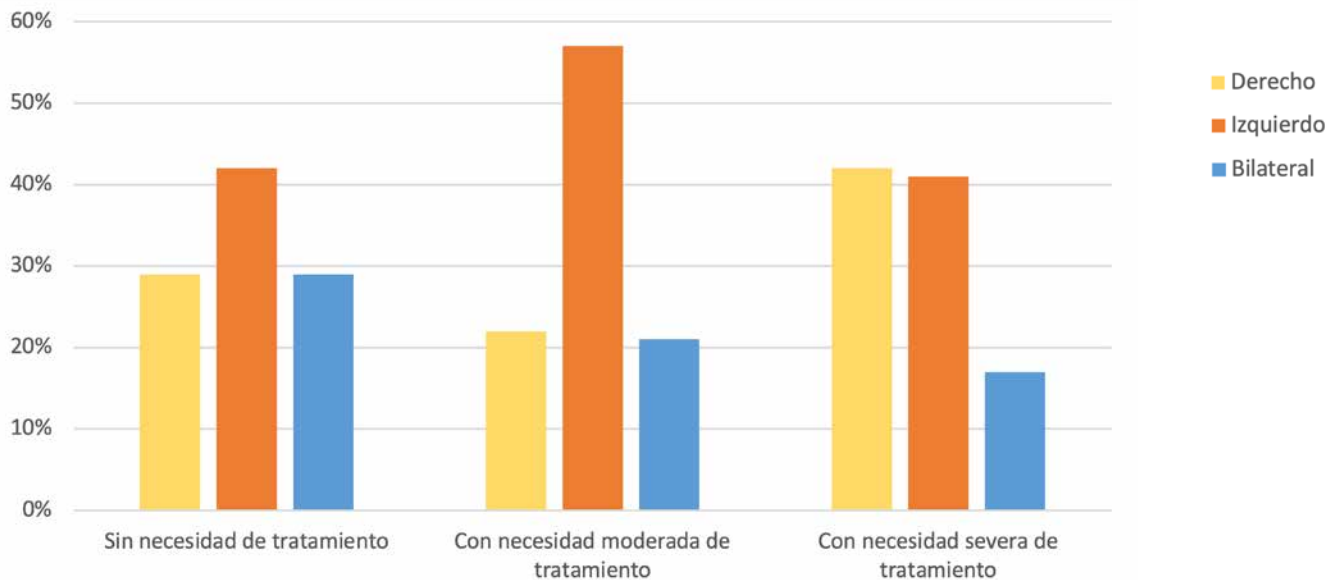
La investigación es de tipo descriptivo, transversal y observacional. El número de casos del universo de estudio fue 1200, los cuáles son pretratamiento de ortodoncia del archivo de la Especialidad en Ortodoncia de la Universidad Autónoma de Nayarit del año 2015 al 2021. Para obtener el número de muestra se utilizó un nivel de confianza del 95% y un error de 3%, dando como resultado una muestra de 115 casos.

Los criterios de inclusión del estudio fueron: modelos de estudio en las que las impresiones fueran hechas en el mismo gabinete de estudios y radiografías panorámicas en buenas condiciones. Los criterios de exclusión fueron: modelos y radiografías de pacientes que presentaran anomalías craneofaciales, modelos de estudio que presentaran anomalías en la anatomía dental.

La necesidad de tratamiento de Ortodoncia se determinó en los modelos de estudio con el componente estético del IOTN. Este índice utiliza 10 fotografías en las cuales son los grados de severidad de la maloclusión y divide la necesidad de tratamiento en tres categorías, la primera es del grado 1 al 4 sin o con poca necesidad de tratamiento de ortodoncia, la segunda categoría es del grado 5 al 7 con moderada necesidad de tratamiento y la tercera categoría es del grado 8 al 10 el cual tiene una gran necesidad de tratamiento. Para determinar la reabsorción condilar se observó la anatomía de los cóndilos buscando pérdidas del hueso o alteración de la morfología que fueran visibles en la radiografía panorámica.

El material que se utilizó fueron hojas de recolección de datos, lapicera, borrador, modelos de estudio, radiografías panorámicas, un negatoscopio con luz neón de 40 watts y una computadora. Se tabuló la hoja de recolección de datos en el programa Microsoft Office Excel, en donde también se realizó la estadística descriptiva y las pruebas de χ^2 .

Gráfica 1. Porcentaje de reabsorción condilar derecha, izquierda o bilateral según la necesidad de tratamiento de ortodoncia de los casos.



Resultados

Se encontró que el 44% de los casos sin necesidad o poca necesidad de tratamiento de ortodoncia, el 28% con moderada necesidad de tratamiento y el 28% con gran necesidad de tratamiento de ortodoncia. En el grupo sin o poca necesidad de tratamiento el promedio de edad fue de 19.5 años. El 48% de este grupo presentaba algún tipo de reabsorción ósea en los cóndilos, de los cóndilos que tenían reabsorción el 42% fue del lado izquierdo, el 29% del lado derecho y también con el 29% la reabsorción fue en ambos cóndilos (Gráfica 1).

En el grupo de necesidad moderada de tratamiento de ortodoncia el promedio de edad fue de 16.6 años. En este grupo el 44% tenía reabsorción condilar, en el cual el 21% era bilateral, el 22% se encontraba en el cóndilo derecho y el 57% en el cóndilo del lado izquierdo (Gráfica 1).

Los pacientes que tenían una gran necesidad de tratamiento de ortodoncia presentaron una media de 17.8 años de edad. Se encontró el 37.5% con reabsorción condilar. De los pacientes con reabsorción el 17% fue bilateral, el 42% fue del lado derecho y el 41% fue del lado izquierdo (gráfica 1). No se encontró asociación entre la necesidad de tratamiento de ortodoncia y la reabsorción condilar (χ^2 0.98, $p < 0.323$).

Discusión

Diversos estudios se han realizado utilizando el IOTN^{1,30} y sus dos componentes, utilizando los resultados que determina este índice con la finalidad de dar información epidemiológica,^{1,31} diagnóstico, la necesidad del tratamiento^{1,32} y la complejidad del mismo.^{1,33}

La reabsorción condilar idiopática como ya se ha comentado es una alteración de la

ATM, que produce cambios progresivos e irreversibles en la morfología de los cóndilos. Burke en 1961 al igual que Rabey & Norman en 1977 comentaron que la reabsorción condilar tiene una cierta relación con la recidiva posterior a la cirugía ortognática, sin llegar a una conclusión de la causa exacta por la cual inicia o progresa dicha situación.^{16,20-21}

Arnett y cols. proponen que la remodelación de los cóndilos, en este caso visto como una reabsorción de los mismos, es el resultado de una disminuida capacidad adaptativa del hospedador a un aumento mecánico que se ejerce directamente sobre la ATM, mencionan que además de este aumento mecánico, puede haber un cambio que va a provocar la remodelación condilar como son los factores sistémicos, factores hormonales y factores asociados a cada paciente como puede ser la edad, sexo, la clase II esquelética puede tener una relación con esta situación, la altura facial posterior, sobremordida y el aumento del plano mandibular.^{16,28-29}

Alsabban y cols. menciona que todos los que estaban en su estudio y que presentaban la reabsorción condilar idiopática tenían maloclusión Clase II de Angle y el 50% de los casos presentaban un resalte de 7 mm o más.^{17,21}

Sansare y cols. menciona en su estudio que los pacientes con reabsorción condilar resultan en una retrusión mandibular independiente del dolor y el ruido a nivel de la articulación temporomandibular.^{17,29}

Wolford y Alsabban coinciden en sus estudios descubrieron que las mujeres presentan con mayor frecuencia patrones de reabsorción condilar con una relación de 1:9^{17,34} o 1:16,^{17,21}

también observaron que se presenta durante la adolescencia.^{17,34} Los autores sugieren que difícilmente la reabsorción condilar se mantiene después de los 40 años de edad, por lo tanto se puede resumir que se presenta en edades jóvenes. Por lo tanto, se sospecha una fuerte relación con la participación de las hormonas sexuales en el inicio de la reabsorción condilar.¹⁷

Wolford y Cárdenas en cuanto a los cambios en el cóndilo debido a la reabsorción se cree que son impredecibles, estos autores mencionan que la tasa promedio es de 0.12 mm al mes teniendo como consecuencia 1.5 mm al año. Los autores consideran importante que cualquier intervención quirúrgica debe tener una buena exploración clínica y diagnóstica donde se debe establecer que la actividad condilar haya permanecido estable al menos durante un año.^{16,20,24,29}

Crawford y cols. encontraron en su estudio que 5 de los 7 pacientes que trataron con reabsorción condilar idiopática tuvieron un efecto de reactivación de la reabsorción posterior a la cirugía ortognática además de una recidiva de 24%. Dichos autores concluyeron que la cirugía ortognática sola es menos invasiva que la cirugía de ATM, sin embargo, no se le considera un tratamiento ideal debido a que no brinda una adecuada estabilidad a largo plazo.^{16,20,27}

Se puede considerar la posibilidad de que la reabsorción condilar se presente añadido en el diagnóstico de mordida abierta esquelética severa, en caso de una protrusión del maxilar en conjunto con una retrusión mandibular, en casos que se presente una desviación mandibular y rotación a favor de las manecillas del reloj.¹⁷

Es de importancia realizar una buena historia clínica a los pacientes con sintomatología de ATM, por lo tanto realizar un examen apropiado de imagenología para obtener un diagnóstico temprano de la reabsorción condilar idiopática.

Conclusiones

La reabsorción condilar es una alteración que afecta a la ATM de forma progresiva e irreversible. No hay causas conocidas ante esta situación sin embargo se puede asociar que el tratamiento de ortodoncia o cirugía ortognática e incluso los factores hormonales se cree que es un factor importante para la presencia de dichos cambios a nivel de la ATM.

Consideramos importante realizar más investigaciones para conocer las condiciones patológicas, establecer un método preventivo y efectivo para la reabsorción condilar.

Referencias

1. Ayala-Sarmiento AP, Rojas-García AR, Gutiérrez-Rojo JF, Mata-Rojas FJ. Determinación de la necesidad de tratamiento de ortodoncia en población de Tepic Nayarit México. *Acta Odontológica Colombiana* [en línea] 2014, [fecha de consulta: 13/08/2022]; 4(1): 131-138. Disponible desde: <http://www.revistas.unal.edu.co/index.php/actaodontocol>
2. Richmond S, O'Brien K, Buchanan I, et al. *An Introduction to occlusal indices*. Manchester: Mandent Press, Victoria University of Manchester; 1992.
3. Alemán M, Martínez I, Pérez A. Índice de estética dental y criterio profesional para determinar la necesidad de tratamiento ortodóntico. *Rev Med Electron* 2011; 33(3): 271-277.
4. Shaw W, Richmond S, O'Brien K. The use of occlusal indices: a European perspective. *American Journal of Orthodontics and Dentofacial Orthopedics*. 1995; 107(1): 1-10.
5. Holmes A, Willmot D. The Consultant Orthodontics Group 1994 survey of the use of the Index of Orthodontic Treatment Need (IOTN). *Journal of Orthodontics* 1996; 23(1):57-9.
6. Lunn H, Richmond S, Mitropoulos C. The use of the index of orthodontic treatment need (IOTN) as a public health tool: a pilot study. *Community dental health* 1993; 10(2): 111-5
7. Calheiros A, Miguel J, Almeida M. A importância dos índices de avaliação da necessidade e padrão de tratamento de ortodôntico. *Ortodon Gaúch* 2002; 6(2): 116-28.
8. Graber T, Vanarsdall R, Vig K. *Ortodoncia: Principios y Técnicas actuales*. 4ª edición. Madrid: Elsevier; 2006.
9. Drury TF, Winn DM, Snowden CB, et al. An overview of the oral health component of the 1988-1991 National Health and Nutrition Examination Survey (NHANES III-Phase 1). *Europe PubMed Central* 1996; 75(Spec): 620-30.
10. Richmond S, Shaw W, O'Brien K, et al. The relationship between the index of orthodontic treatment need and consensus opinion of a panel of 74 dentists. *British Dental Journal* 1995; 178(2): 370-374.
11. Linder-Aronson S. Orthodontics in the Swedish Public Dental Health Service. *Trans Eur Orthod Soc* 1974: 233-40.
12. Brook P, Shaw W. The development of an index of orthodontic treatment priority. *Eur J Orthod* 1989; 11(3): 309-20
13. Soh J, Sand A. Orthodontic treatment need in Asia adult males. *Am J of Orthod and Dentofacial Ortho* 2005; 128(5): 648-652.
14. Giraldo C, Echeverri N, Ramírez A, et al. Índice de necesidades de tratamiento ortodóntico en estudiantes de las escuelas públicas del municipio de Envigado, Antioquia en el 2010. *Revista Nacional de Odontología*. 2010; 6(11): 16-23.
15. Rodríguez Ramírez de Arellano T. et al. Reabsorción condilar poscirugía ortognática. *Revisión de la literatura. Ortod Esp*. 2012; 52(1): 10-21.

16. Olalla-López E, Unda-Jaramillo P. Resorción Condilar Idiopática después de Cirugía Ortognática Bimaxilar. Reporte de un caso. *OdontoInvestigación*. 2019; Vol.5 (1):52-61.
17. Tanimoto K, Awada T, Onishi A, Kubo N, Asakawa Y, Kunimatsu R, Hirose N. Characteristics of the Maxillofacial Morphology in Patients with Idiopathic Mandibular Condylar Resorption. *J. Clin. Med.* 2022, 11, 952, 1-12.
18. Arnett GW, Milam SB, Gottesman L. Progressive mandibular retrusion – idiopathic condylar resorption. Part I. *Am. J. Orthod. Dentofac. Orthop.* 1996, 110, 8-15.
19. Arnett GW, Milam SB, Gottesman L. Progressive mandibular retrusion – idiopathic condylar resorption. Part II. *Am. J. Orthod. Dentofac. Orthop.* 1996, 110, 117-127.
20. Radhika C, Pushkar M. Surgical Management of Idiopathic Condylar Resorption. *Orthognathic Surgery Versus Temporomandibular Total Joint Replacement. Oral Maxillofacial Surgery. Clin N Am* 2018; 30:355–367.
21. Alsabban L, Amarista F, Louis G, Perez D. Idiopathic Condylar Resorption: A Survey and Review of the Literature *Journal of Oral Maxillofacial Surgery*. 2018; 1.e1-1e.13.
22. Young A. Idiopathic condylar resorption: The current understanding in diagnosis and treatment. *J Indian Prosthodont Soc.* 2017;17: 128-35.
23. Sansare K, Raghav M, Mallya SM, Kardjodkar F. Management-related outcomes and radiographic findings of idiopathic condylar resorption: A systematic review. *Int J Oral Maxillofac Surg.* 2015; 44: 209-16.
24. Wolford LM, Cardenas L. Idiopathic condylar resorption: Diagnosis, treatment protocol, and outcomes. *Am J Orthod Dentofacial Orthop.* 1999;116: 668-77.
25. Burke PH. A case of acquired unilateral mandibular condylar hypoplasia. *Proc R Soc Med* 1961; 54:507-10.
26. Wolford LM, Gonçalves JR. Condylar Resorption of the Temporo mandibular joint: How Do We Treat It? *Oral Maxillofacial Surg Clin N Am.* 2015; 27:47-67.
27. Posnick J. *Principles and Practice of Orthognathic.* Elsevier Science Health. 2014; 2: 60-65.
28. Kaban LB, Troulis MJ, Papadaki M, Tayebaty F. Condylar Resorption. *Oral Maxillofacial Surg Clin N Am* 2017; 19: 223-234.
29. Sansare K, Raghav M, Mallya S, Karjodkar F. Management-related outcomes and radiographic findings of idiopathic condylar resorption: a systematic review. *J Oral Maxillofac. Surgery.* 2015; 44: 209-216.
30. Alsarheed M, Bedi R, Hunt N. The development of tactile graphic version of IOTN visually impaired patients. *Clin Orthod Res* 2000; 3(2): 94–100.
31. Estioko LJ, Wright FA, Morgan MW. Orthodontic treatment need of secondary schoolchildren in Heidelberg, Victoria: an epidemiologic study using the Dental Aesthetic Index. *Community dental health* 1994;11(3): 147– 51.
32. De Oliveira C. The planning, contracting and monitoring of orthodontic services, and the use of the IOTN index: a survey of consultants in dental public health in the United Kingdom. *British dental journal* 2003; 195(12): 704–6.
33. Bjork A, Krebs A, Solow B. A method for the epidemiological registration of malocclusion. *Acta Odont Scand* 1964; 22: 27–41.
34. Wolford, L.M. Idiopathic Condylar Resorption of the Temporomandibular Joint in Teenage Girls (Cheerleaders Syndrome). *Bayl. Univ. Med. Cent. Proc.* 2001, 14, 246–252.