

Tratamiento interdisciplinario con regeneración periodontal en paciente con mordida abierta.

Barajas David, Guillemin Martin del Campo María Reina, Cerrillo Lara Daniel, Becerra Preciado Jennifer G, Arellano Cuen Sarahí, Ayllon Monteon Greda Berenice, Ruiz Flores Brenda Lizbeth.

Resumen

Reporte de un caso clínico de un paciente del sexo femenino de 43 años de edad el cual al examen intraoral se pudo observar que presenta hábito lingual, así como múltiples diastemas entre los incisivos superiores e inferiores, así como mordida abierta anterior. Al examen radiográfico se diagnostica al paciente con un patrón esquelatal clase II y una dimensión vertical aumentada. Se realizó una tomografía, en la cual se revela marcada recesión ósea en área de los incisivos inferiores. El tratamiento consistió en un control del hábito lingual por medio de trampas y recordatorios, injertos de tejido gingival para mejorar el grosor de la encía, corticotomías en conjunto con micro-osteoperforaciones e injerto tejido óseo para mejorar la calidad del tejido periodontal. Los resultados obtenidos fueron una corrección de la mordida abierta, así como un aumento en el grosor y altura de las corticales óseas comprometidas.

Palabras clave: injerto tejido gingival, mordida abierta y hábito lingual.

Abstract

Report of a clinical case of a 43-year-old female patient who, upon intraoral examination, was observed to present a lingual habit, as well as multiple diastemas between the upper and lower incisors, as well as an anterior open bite. On radiographic examination, the patient is diagnosed with a class II skeletal pattern and an increased vertical dimension. A tomography was performed, which revealed a marked bone recession in the area of the lower incisors. The treatment consisted of a control of the lingual habit by means of traps and reminders, gingival tissue grafts to improve the thickness of the gingiva, corticotomies in conjunction with micro-osteoperforations and bone tissue grafting to improve the quality of the periodontal tissue. The results obtained were a correction of the open bite, as well as an increase in the thickness and height of the compromised bone cortices.

Key words: gingival tissue graft, open bite and tongue habit.

Universidad Autónoma de Baja California, Campus Tijuana.

Correspondencia: Sarahí Arellano Cuen e-mail: sarahiarellanocuen@gmail.com

Introducción

Se define como mordida abierta aquella oclusión en la cual se presenta máxima intercuspidad, y que entre los bordes incisales de los órganos dentales se observa una dimensión vertical abierta. Refiriéndonos específicamente al segmento anterior, lo podríamos definir como condición en la cual el borde incisal de los incisivos superiores no sobrepasa el tercio incisal de los incisivos inferiores.¹ Los hábitos orales se desarrollan como reflejo el sistema neuromuscular y suelen constituir un factor principal en la etiología de la mal oclusión. Su presencia nos habla que el paciente puede estar cursando por situaciones de estrés y ansiedad.²

Hablamos de deglución atípica cuando se observa persistencia de la deglución infantil, en la cual se coloca la lengua entre los rebordes alveolares maxilares y mandibulares. Algunas de las alteraciones presentes en pacientes con deglución atípica son: proinclinación de incisivos inferiores y superiores, lengua suele observarse rebasando la boca, labio inferior hipotónico con proyección anterior, alteraciones del habla, acumulación de

saliva en los cantos de la boca, entre otras.³ El hábito de empuje lingual representa un factor de riesgo adquirido para la resorción radicular. A su vez se puede observar proclinación de dientes anteriores. Se debe mantener especial cuidado en pacientes con periodonto delgado ya que dichos movimientos pueden causar una resorción gingival y pérdida de inserción de tejido periodontal.^{4,5}

Entre los factores etiológicos podemos encontrar defectos en la erupción dental y el crecimiento alveolar, funciones neuromusculares anormales como lo serían el hábito de succión digital y disfunciones linguales, como la deglución atípica.⁶ En el tratamiento de ortodoncia en adultos, es vital conocer la situación periodontal del paciente, de esta manera diagnosticamos factores de riesgo que puedan interferir en los movimientos ortodónticos y comprometan las estructuras periodontales. Se ha observado en previos estudios que la combinación de movimientos ortodónticos, corticotomías alveolares e injertos de tejido óseo, dan como resultado una mejor estabilidad a largo

Figura 1. Fotografías extraorales. 1.1 Frontal, 1.2 Frontal sonriendo, 1.3 lateral.

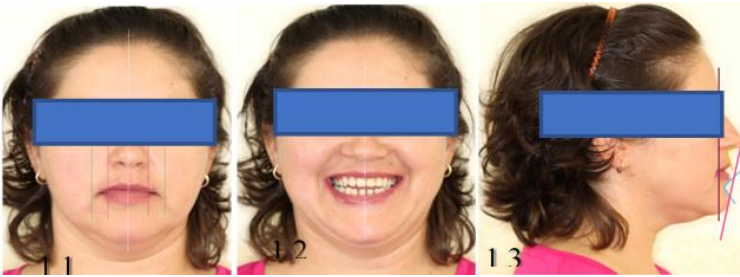

Figura 2. Fotografías intraorales.

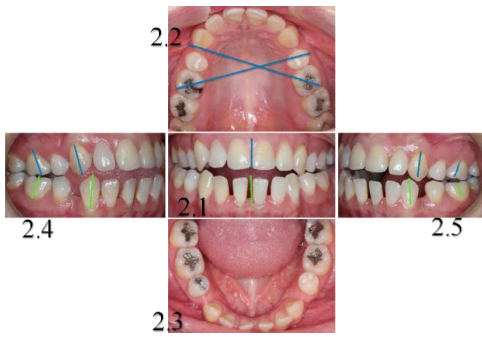


Figura 3. Sobremordida horizontal y vertical

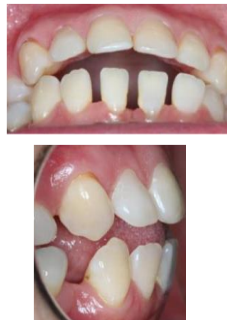

Figura 4. Radiografías panorámicas.

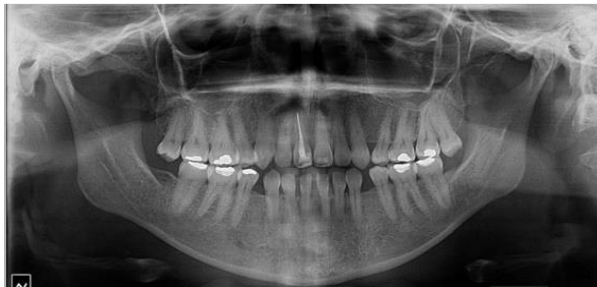

Figura 5. Radiografía lateral.

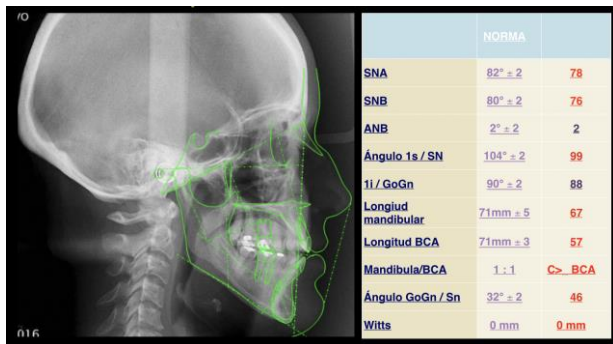
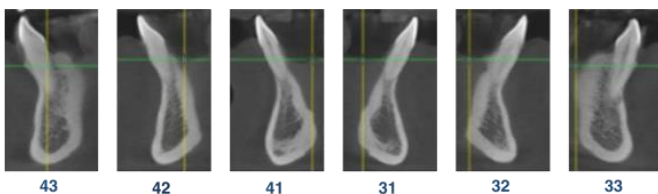


Figura 6. Cortes sagitales canino derecho a canino izquierdo mandibular.



plazo del tratamiento ortodóntico, pudiendo lograr también una mejoría en la altura de la inserción del tejido periodontal.⁷

En el presente artículo se muestra una opción en el tratamiento ortodóntico de un paciente periodontalmente comprometido, debido a un hábito de deglución atípica, utilizando un injerto gingival de tejido conectivo y posteriormente la realización de corticotomías e injerto de tejido óseo. Con el presente trabajo se pretende ilustrar como con un tratamiento interdisciplinario, se pueden obtener resultados favorables para los pacientes, así como ofrecer estabilidad a largo plazo del tratamiento ortodóntico .

Descripción del caso

Paciente femenina de 43 años de edad acude a la clínica de ortodoncia de la Universidad Autónoma de Baja California campus Tijuana. Su motivo de consulta principal: “Dientes separados y mordida abierta”. En el examen clínico extraoral en una vista frontal (Figura 1.1) se observa un paciente con cara ovalada mésomorfo con aparente simetría facial. La línea media facial no coincide con la línea media dental, observamos labios medianos y competencia de éstos. El paciente presenta tercio inferior aumentado respecto el medio y superior. Muestra sonrisa franca al sonreír , exhibiendo 90 % de la corona clínica (Figura 1.2). Al análisis de perfil se observa un perfil cóncavo con retrusión labial aparente y ángulo labial obtuso, con mentón hipotónico (Figura 1.3) Al análisis intraoral se observa de frente que las líneas medias dentales coinciden entre sí, una mordida cruzada posterior y mordida abierta desde incisivo central superior hasta primer molar en ambos lados (Figura 2.1).

En la fotografía lateral derecha se observa relación molar clase II fuera de oclusión, relación canina indeterminada CI, mordida cruzada posterior y abierta de incisivo central superior a primer mola (Figura 2.4). En la toma Lateral izquierda vemos relación molar clase II fuera de oclusión, relación canina CI fuera de oclusión, mordida cruzada posterior y abierta de incisivo central superior a primer molar (Figura 2).

Figura 7. Inicio de tratamiento.

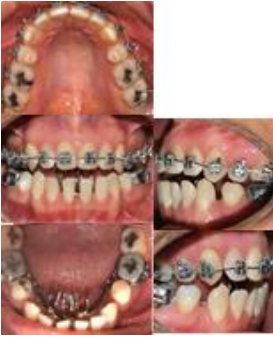

Figura 8. Obtención del injerto.

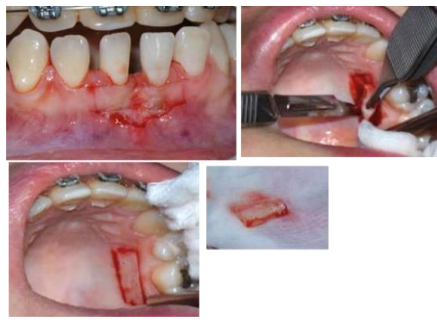

Figura 9. Colocación de injerto.

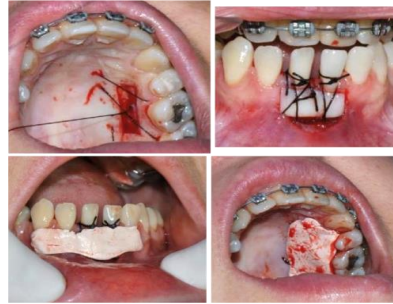


Figura 10. Injerto a las 2 semanas.

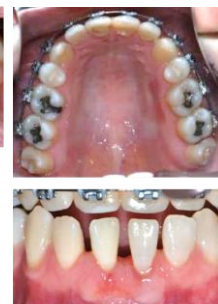

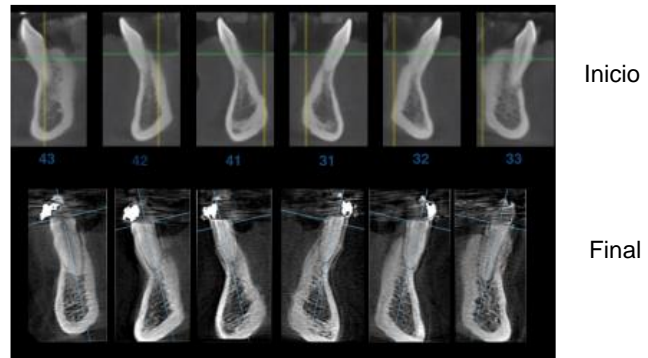
Figura 11. Corticotomías.

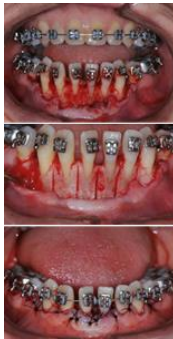

Figura 12. Final de tratamiento.

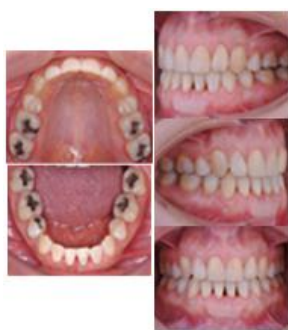

Figura 13. Comparativa entre tomografía inicial y final.



En la fotografía oclusal superior se observa forma de arcada ovoide, ausencia de OD 14, 24 y diastemas entre O.D. #13-14 y 23-24 (figura 2.2); y en las oclusales inferiores, una forma de arcada ovoide, y ausencia de OD 34 Y 44 (la nomenclatura dental utilizada es de la FDI) (Figura 2.3). Sobremordida horizontal de 0mm y vertical -20% negativa Por hábito de proyección labial (Figura 3). En radiografía panorámica se observa (Figura 4): 26 dientes permanentes presentes en boca, altura de las ramas simétricas, cóndilos asimétricos, densidad ósea uniforme, O.D. #11 con tx de conductos, pérdida ósea horizontal, relación corona raíz 1:2, múltiples sombras radiopacas correspondientes a restauraciones con amalgama.

En la radiografía lateral observamos que una retrusión maxilar y mandibular. Con un aumento en la dimensión vertical por un ángulo GoGn / Sn de 46 grados. Paciente presenta patrón esquelético clase I determinado por Witts de 0 grados (Figura 5). En la tomografía se observa marcada resorción ósea del sector anterior mandibular (Figura 6), con escasa córtica vestibular.

Paciente del sexo femenino de 43 años de edad con aparente asimetría facial y perfil cóncavo. Presenta hábito de proyección lingual, patrón

esquelético CI; incisivos superiores retroinclinados; tipo de crecimiento vertical; relación molar CII bilateral, relación canina indeterminada; mordida abierta anterior y mordida cruzada posterior con extracciones previas de los 4 primeros premolares, debido a un tratamiento de ortodoncia previo; biotipo periodontal delgado con compromiso periodontal en área de incisivos inferiores.

Se comienza el tratamiento con una interconsulta con el periodoncista, en la cual se hace el planteamiento de realizar un injerto de tejido gingival en el área vestibular de los incisivos inferiores, para el engrosamiento del mismo. Posteriormente realizar corticotomías y microosteoperforaciones, en conjunto con un injerto de tejido óseo en la zona para mejorar la estabilidad a largo plazo de dichos órganos dentales. Una vez establecido el plan de tratamiento periodontal, se inicia tratamiento de ortodoncia con la colocación de la aparatología fija superior MBT slot 0.018" y arco NITI 0.014 en la parte superior, en cuanto a la parte inferior se colocó una trampa lingual (Figura 7).

A los 8 meses de iniciado el tratamiento ortodóncico se realizó la cirugía para la colocación del injerto gingival. Previo a la cirugía

se retiró la trampa lingual inferior y se colocaron recordatorios linguales en los 4 incisivos superiores. Se preparó el lecho receptor elaborando incisiones y se tomó el injerto de tejido conectivo subepitelial tomado del paladar con una técnica de ventana de 4 incisiones para luego ser colocado en la parte labial de los incisivos inferiores (Figura 8). Posteriormente se colocó el apósito quirúrgico para ayudar a proteger la herida producida en la cirugía, obtener y mantener una adaptación estrecha de los colgajos mucosos al hueso subyacente, a brindar comodidad al paciente (Figura 9). Se suturó el paladar y el injerto. Se procedió a la prueba de férula. Para finalizar se colocó la guarda para proteger la herida. En la figura 10 se observa el resultado postquirúrgico a las dos semanas de procedimiento.

A los 12 meses de iniciado el tratamiento ortodóncico se colocó aparatología fija inferior MBT slot 0.018" sin activación. Una semana después de la colocación de la aparatología se realizaron corticotomías y microosteoperforaciones en conjunto con la colocación de injerto óseo hidratado con plasma rico en plaquetas, también se procedió a la colocación de fibrina en la zona de incisivos inferiores OD #33 a 43 (por área vestibular y lingual). Se tomó muestra de sangre, la cual se centrifugó para con ello obtener la fibrina y el plasma rico en plaquetas. Se procedió a realizar colgajo tanto como vestibular como lingual y se comienzan las perforaciones. Se utilizó el piezotomo para la realización de las micro perforaciones. Se utilizó una fresa de bola de 1/2 para las perforaciones. Se preparó la fibrina y el injerto óseo particulado (se hidrató con plasma rico en plaquetas). Se colocó el injerto óseo y se colocó sobre este la fibrina. Se procedió a suturar y se activó la aparatología fija inferior, colocando un arco níquel-titanio 0.014" termoactivado (figura 11).

Pasaron 7 meses de la intervención periodontal cuando se decidió colocar una cadena elástica abierta en los incisivos inferiores para realizar el cierre de espacios. Una vez cerrado los espacios, se realizó mecánica con elásticos. Después de dos años de tratamiento se consiguió una sobremordida vertical y horizontal adecuada,

gracias al control del hábito lingual. Con el control de hábito lingual se logró el control vertical además de ayudar a mejorar la salud periodontal del paciente (figura 12). En la tomografía final se observa un aumento del grosor y altura de las corticales óseas donde se realizó la intervención periodontal (figura 13).

Discusión

Uno de los principales factores a tomar en cuenta al iniciar un tratamiento de ortodoncia es el estado periodontal del paciente, ya que no se podrá ofrecer un resultado estable a largo plazo si los tejidos periodontales se encuentran comprometidos. La realización con de corticotomías y microosteoperforaciones ha demostrado ser un tratamiento efectivo para lograr una estabilidad periodontal, además de apoyar acortando la duración del tratamiento ortodóncico.⁷

Como parte de un tratamiento ortodóncico integral se busca prever la aparición de recesiones gingivales durante nuestro tratamiento. Por ello tal y como se mostró en el presente trabajo, se debe evaluar la necesidad y viabilidad de un injerto de tejido conectivo para la prevenir la aparición de recesiones gingivales y con ello brindar a nuestro paciente estabilidad y estética a largo plazo.⁸ El tratamiento interdisciplinario ortopedico permite tratar maloclusiones en pacientes periodontalmente comprometidos, con la posibilidad de realizar movimientos ortodóncicos sin comprometer la estabilidad del periodonto y a su vez mejorar el pronóstico de los órganos dentales a largo plazo.

Referencias

- Gómez A, Zapata I, Gurrola B, Casasa A. Corrección de mordida abierta, por hábito de lengua a través de erradicador de hábito bondable. *Rev Lat de Ortod Ortoped.* 2016
- Mesa Y, Medrano J. Hábitos bucales deformantes y maloclusiones en niños del Policlínico Máximo Gómez. *CCM.* 2017; 21(2): 458-467.
- Vera A, Chacon E, Ulloa R, Vera Sara. Estudio de la relación entre la Deglución atípica, Mordida abierta, Dicción y rendimiento escolar por sexo y edad, en niños de preescolar a sexto grado en dos colegios de Catia, Propatria, en el segundo trimestre del año 2001. *Rev Lat de Ortod y Odontop.* 2004.
- Vaquero P, Perea B, LaBajo E, Santiago A, García F. Reabsorción radicular durante el tratamiento ortodóncico: causas y recomendaciones de actuación. *Cient Dent* 2011;8;1:61-70.
- Cortellini P, Bissada NF. Mucogingival conditions in the natural dentition: Narrative review, case definitions, and diagnostic considerations. *J Periodontol.* 2018;89(Suppl 1):S204-S213.
- Fonseca Y, Fernández E, Cruañas. Mordida Abierta anterior. Revisión Bibliográfica. *Rev Haban Cienc Méd.* 2014; 13(4): 509-515.
- Wilcko MT, Ferguson DJ. Keratinized Gingiva Height Increases After Alveolar Corticotomy and Augmentation Bone Grafting. *J Periodontol.* 2015;86(10):1107-15.
- Vicario-Juan M, Pascual-La Rocca A, Vives-Bonet M, Santos-Alemany A. Técnicas de cirugía mucogingival para el cubrimiento radicular. *RCOE.* 2006; 11(1): 61-73.