

Complicación de la anestesia local en paciente pediátrico: fractura de una aguja.

Ruiz Herrera Mariana,* Sánchez Ortiz Mónica,** Peña Lares Juan,** Hachity Ortega José Alberto.**

Resumen

En el pasado, la incidencia de fracturas de agujas dentales era común; actualmente es poco frecuente debido al uso de agujas desechables. Sin embargo, continúa siendo una complicación significativa en odontología. Objetivo: Presentar un caso de fractura de aguja dental con retención en el tejido blando en un paciente pediátrico. Caso clínico: Masculino de 4 años que acude a la clínica de Estomatología Pediátrica del posgrado de Pediatría de la Benemérita Universidad Autónoma de Puebla, ya que posterior a tratamiento odontológico presentó episodios de fiebre, inflamación de tejido blando maxilar, cuadros de amigdalitis acompañados de descamación de manos y pies. Clínicamente presentó edema con presencia de tejido fibroso y dolor; al examen radiográfico presentó cuerpo extraño semejante a una aguja en la región del OD 51. Se realizó procedimiento quirúrgico para remover el fragmento de la aguja dental. Conclusión: prevenir la fractura de la aguja es importante, ya que puede ser una experiencia traumática para el paciente.

Palabras clave: Anestesia local; Fractura de Aguja; Cuerpos extraños.

Abstract

In the past, the incidence of dental needle fractures was common; currently it is rare due to the use of disposable needles. However, it continues to be a significant complication in dentistry. Aim: To present a case of dental needle fracture with retention in the soft tissue in a pediatric patient. Case Report: A 4-year-old male who attended to pediatric dentistry clinic of the Benemérita Universidad Autónoma de Puebla in Mexico, since after dental treatment he presented episodes of fever, inflammation of the maxillary soft tissue, tonsillitis accompanied by desquamation of hands and feet. Clinically presented edema with presence of fibrous tissue and pain; the radiographic examination revealed a needle-like foreign body in the region of the OD 51. A surgical procedure was performed to remove the fragment of the dental needle. Conclusion: Preventing needle fracture is important, as it can be a traumatic experience for the patient

Key Words: Anesthesia, Local; Needle Fracture; Foreign body.

*Estudiante de la Maestría en Estomatología con terminal en Pediatría de la BUAP.

**Docente de la Maestría en Estomatología con terminal en Pediatría de la BUAP.

Recibido: Abril 2019 Aceptado: Agosto 2019

Introducción

En el pasado, la incidencia de fracturas de agujas dentales era común en odontología, generalmente debido a una mala técnica de infiltración, la debilidad de la aleación y la reutilización de la aguja.¹ Desde la introducción de la aleación flexible y la aguja hipodérmica desechable en la década de 1960, ha existido una disminución en los incidentes de fracturas de agujas dentales. Sin embargo, continúa siendo una complicación significativa en odontología.²

Pogrel y cols, en 2014 estimaron una incidencia de 1 fractura de aguja en 14 millones de bloqueos del nervio alveolar inferior; la mayoría ocurrió en pacientes con miedo a las agujas que se movieron inesperadamente mientras recibían bloqueos del nervio alveolar inferior o como resultado de una manipulación incorrecta de la jeringa dental.³

En la actualidad, la fractura de la aguja durante la anestesia local puede atribuirse a: 1) una aguja defectuosa; 2) una técnica de inyección anestésica incorrecta; 3) el uso de agujas precurvadas; y 4) un movimiento brusco del paciente en una dirección opuesta a la aguja.^{4,5} Por lo tanto, las fracturas de aguja pueden ocurrir con mayor frecuencia en pacientes pediátricos.⁶ Las fracturas más comunes ocurren durante la infiltración del nervio alveolar mandibular y la punción intrapalpar.¹⁻⁷ Cuando se produce una fractura de aguja y el

fragmento de aguja no se puede visualizar en la cavidad oral, el odontólogo debe remitir al paciente a un especialista para su manejo multidisciplinario.⁶

Se ha reportado en la literatura múltiples formas para la extracción de estos cuerpos extraños, siendo la mayor preocupación la ubicación de la aguja fracturada. Dentro de los estudios de rutina para determinar la posición exacta de cuerpos extraños en la cavidad oral, se encuentran los estudios radiográficos (lateral de cráneo, anteroposterior de cráneo y ortopantografía) que dan una idea rápida de la posición de la aguja y sirven para informar al paciente la presencia del cuerpo extraño. Estudios más avanzados como tomografías y ultrasonografía, sirven para valorar triangulación y determinación de abordaje quirúrgico.¹

Varios autores proponen la recuperación de la aguja solo en pacientes que demuestran dolor persistente, trismo, disfagia o ansiedad y posible migración de la aguja,³ la retención prolongada de cuerpos extraños dentro de los tejidos blandos puede iniciar reacciones inflamatorias cuyas complicaciones asociadas incluyen deformidades de los tejidos blandos, cicatrización inadecuada de las heridas, complicaciones asociadas con infecciones localizadas y sistémicas e incomodidad del paciente.^{8,9} Además, pueden migrar a otras partes del cuerpo a través del movimiento muscular, causando daños a estructuras vitales como vasos o nervios.

Figura 1. Fotografía intraoral en la cual se observo edema y hematoma en el tejido blando.

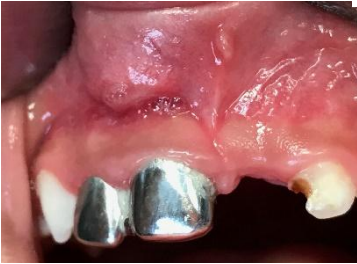

Figura 2. Radiografía periapical que muestra la presencia de cuerpo extraño.

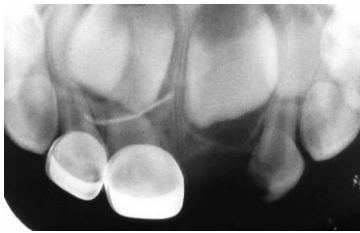

Figura 3. Corte transversal.
A) Evidencia de cuerpo extraño semejante a una aguja en la premaxila.
B) Reconstrucción 3D.

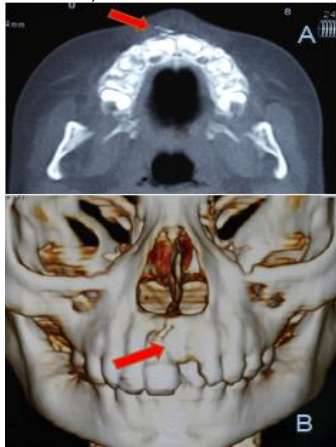


Figura 4. Bajo sedación se realiza procedimiento quirúrgico.

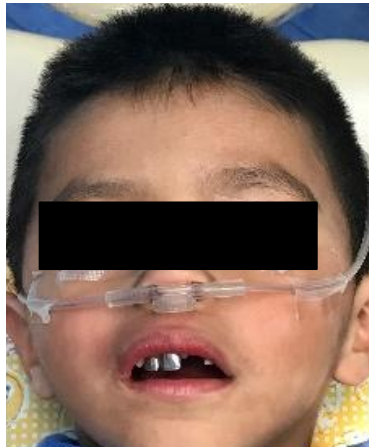

Figura 5. Imágenes del acto quirúrgico: anestesia, incisión, localización de la aguja y su afronte quirúrgico.

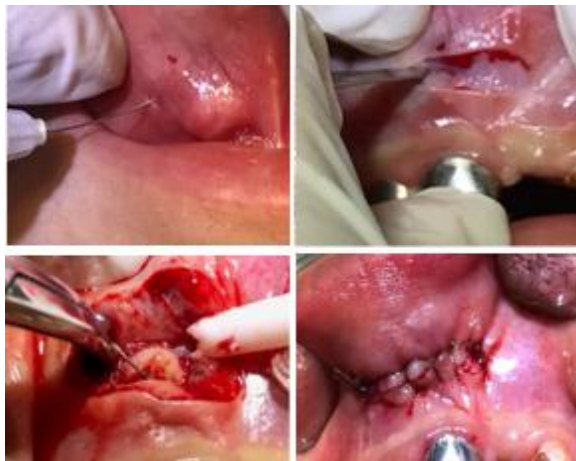

Figura 6. Imagen de la aguja inmediatamente posterior a la extracción. Medida de 23 mm.



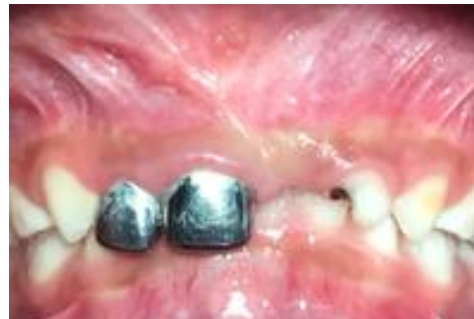El propósito del presente trabajo es describir el manejo de fractura y alojamiento de aguja utilizada para anestesia local, en la mucosa bucal de la región anterior del maxilar superior en un niño de 4 años de edad. Además se analizan las medidas preventivas para evitar esta complicación durante la anestesia local.

Descripción del caso

Se trata de paciente masculino de 4 años de edad, que acude acompañado por su madre, a la clínica de Estomatología Pediátrica de la Benemérita Universidad Autónoma de Puebla referido por su médico pediatra. La mamá refiere que el paciente, posterior a la colocación de coronas de acero cromo en los órganos dentarios 51 y 52, presentó inflamación a nivel de fondo de saco en tejido gingival. A los 20 días acudió al médico pediatra por presentar un cuadro de garganta irritada y adolorida, con episodios de fiebre de 39° recurrente de 5 días de evolución, por lo que el médico pediatra tratante indicó terapia antibiótica con Amoxicilina más Ácido Clavulánico, a una dosis indicada para 15 kg de peso 4.7 ml cada 12 hrs. por 7 días y Nimesulida 3 .5 ml. Cada 12 hrs. para controlar la fiebre. Un mes después, acude nuevamente al médico pediatra por presentar fiebre durante el día, acompañada de descamación de manos y pies, inflamación de ganglios cervicales. Debido a este cuadro clínico el pediatra envía hacer exámenes de laboratorio para descartar enfermedad de Kawasaki, la cual es descartada, sin embargo precisa datos de leucocitosis (5,250 miles/mmc), VSG aumentada (48.0 mm/Hora) y aumento en proteína C reactiva (15.0 mg/dl), que muestran datos de inflamación e infección.

A la exploración bucal se observó edema en la zona vestibular de los incisivos superiores, los órganos dentales (O.D) 51 y 52 estaban restaurados con coronas de acero cromo, las cuales fueron colocadas 1 meses antes con odontólogo particular. A la palpación se encontró tejido fibroso, ligero dolor a la palpación y hematoma en la zona (Figura 1). ¿La radiografía periapical de los (O.D) 51 y 52, muestra la presencia de un

Figura 7. Fotografía intraoral dos semanas después de la cirugía.



cuerpo extraño (Figura 2), con los datos clínicos obtenidos, se solicitó una tomografía computarizada de la región maxilofacial con reconstrucción 3D. En el corte transversal fue evidente la presencia de un cuerpo extraño semejante a una aguja de aproximadamente 20 mm, en la región de la eminencia alveolar del incisivo central superior derecho (Figura 3). Previa toma de estudios clínicos los cuales se encontraron dentro de parámetros normales, se decidió el retiro del cuerpo extraño por medio de sedación endovenosa consciente realizada con sevoflurano, se canalizó periféricamente al paciente, para mantener la vía aérea permeable y administrar analgesia intravenosa (Figura 4).

Se colocaron campos estériles en la región cefálica y facial de manera acostumbrada, se realizó anestesia local con lidocaína y epinefrina al 2% con técnica periapical en la región anterior a nivel de incisivos centrales temporales. Debido a que se observó a nivel de la unión mucogingival de incisivos centrales aumento de volumen, se decidió realizar incisión lineal sobre el aumento de volumen, se procedió a realizar disección roma por planos hasta ubicar el cuerpo extraño, para su posterior exéresis, se realizó maniobras de hemostasia, se lavó de manera abundante con solución fisiológica al 0.9% y finalmente se realizó sinéresis por medio de catgut simple 4-0. Se terminó la sedación al retirar puntas nasales con sevoflurano, ventilando espontáneamente, con signos vitales dentro de parámetros normales. Se finaliza el evento quirúrgico sin complicaciones, ni incidentes (Figura 5). Se valoró y comparó el cuerpo extraño (Figura 6). Dos semanas posteriores a la cirugía se realizó control, donde se observaron los tejidos bucales normales sin inflamación y buena coloración e irrigación de las mucosas (Figura 7).

Discusión

La infiltración de anestesia en odontología es usada de manera rutinaria y los pacientes frecuentemente lo asocian con dolor y ansiedad haciendo el procedimiento traumático para los niños y adultos.¹⁰ Dentro de las complicaciones transoperatorias señaladas por Malamed,¹ la fractura de la aguja durante la administración de un bloqueo anestésico es un evento raro en la práctica dental moderna.¹¹ Aunque es un evento raro, la fractura de la aguja dental puede ocurrir. La revisión de la literatura pone en evidencia varias características comunes que, cuando se evitan, pueden minimizar el riesgo de fractura de la aguja con la retención del fragmento (Tabla I).¹¹⁻¹³ Al darse cuenta de que una aguja se ha fracturado, se debe intentar de inmediato recuperarla con pinzas hemostáticas si la aguja es visible. Si la aguja desaparece debajo de la mucosa, no se debe intentar recuperarla, ya que la palpación del tejido blando puede causar migración.

Si no se puede recuperar la aguja, se debe informar a los familiares, los riesgos clínicos de dejar la aguja *in situ* y se refiere al cirujano maxilofacial para posterior tratamiento. Se debe indicar una imagen radiológica y el paciente debe someterse a una exploración quirúrgica y a la recuperación de la aguja fracturada bajo anestesia general y/o sedación. La recuperación debe realizarse tan pronto como sea posible para evitar complicaciones, como la migración de la aguja, infección del tejido, y también para evitar el dolor y la incomodidad causados por tener una aguja incrustada en los tejidos blandos.⁷⁻¹⁴ En conclusión, prevenir la fractura de la aguja es importante, ya que puede ser una experiencia traumática para el paciente,⁶ en caso de suceder una complicación, es necesario solicitar estudios de imagen simples como la radiografía panorámica, y hacer mención de cualquier eventualidad suscitada al paciente y/o familiares, refiriendo al cirujano maxilofacial para valoración y manejo multidisciplinario. Es imprescindible utilizar técnicas de manejo de conducta como distracción y decir-mostrar-hacer para disminuir la ansiedad y evitar complicaciones.

Tabla I. Medidas preventivas para fractura de aguja dental

Evitar el uso de agujas de calibre 30
Evitar doblar la aguja antes de insertarla en el tejido
Usar aguja adecuada a la zona a anestésicar
Evitar penetrar la aguja por completo en el tejido

Referencias

1. Takahashi C, Zarazúa C. Fractura y alojamiento de aguja para infiltración de anestésico local en el espacio pterigomandibular. Técnica de extracción quirúrgica. Reporte de caso y revisión de literatura. ADM. 2015; 72(5): 259-264.
2. Rahman N, Clarke M, Stassen L. Case report: management of broken dental needles in practice. J Ir Dent Assoc. 2013 oct-nov; 59(5): 241-5.
3. Lee T, Zaid W. Broken dental needle retrieval using a surgical navigation system: a case report and literature review. Oral and Maxillofacial surgery. 2015; 119(2): 5-59.
4. Brooks J, Murphy M. A novel case of a broken dental anesthetic needle transecting the right internal carotid artery. JADA. 2016; 147(9): 739-742.
5. Padmanabhan M, Aparna R, Karthikeyani S, Dinakar J, Manickaraj M. Pulse Granuloma as a Complication Following Dental Trauma in Children. Journal of Dentistry for Children. 2013; 80(3): 121-125.
6. Ethunandan M, Tran A, Anand R, Bowden J, Seal M, Brennan P. Needle breakage following inferior alveolar nerve block: implications and management. Br Dent J. 2007 Abril; 202(7): 395-397.
7. Malamed S, Reed K, Poorsattar S. Needle breakage: incidence and prevention. Dent Clin North Am. 2010; 54(4): 745-756.
8. Pogrel M. Broken local anesthetic needles: a case series of 16 patients, with recommendations. J Am Dent Assoc. 2009; 140(12): 1517-1522.
9. Stein K. Use of Intraoperative Navigation for Minimally Invasive Retrieval of a Broken Dental Needle. J Oral Maxillofac Surg. 2015; 73(10): 1911-1916.
10. Indushekar K, Makkar A, Gupta B, Sheoran N, Sardana D. Foreign body in primary tooth: A case report. Journal of the Indian Dental Association. 2015; 9(3): 35-38.
11. Ram D, Herrida B, Amir E. Reaction of children to dental injection with 27- or 30-gauge needles. Int J Paediatr Dent. 2007; 17(5): 383-387.
12. Kamath P. A novel distraction technique for pain management during local anesthesia administration in pediatric patients. J Clin Pediatr Dent. 2013; 38(1): 45-47.
13. You J, Kim S, Oh J, Choi H, Jih M. Removal of a fractured needle during inferior alveolar nerve block: two case reports. J Dent Anesth Pain Med. 2017; 17(3): p. 225-229.
14. Bailey E, Rao J, Saksena A. Case Report: Fractured Needle in the Pterygomandibular Space Following Administration of an Inferior Dental Nerve Block. Dent Update. 2015; 42(3): p. 270-272.