

Técnica expansión de crestas óseas con el uso de expansores óseos impulsados con motor para colocación de implantes en maxilar anterior atrófico.

Sequeira Reyes Gloria Elizabeth,* Martínez Gutiérrez Daniel.**

Resumen

La atrofia maxilar es una de las limitaciones anatómicas más frecuentes que dificulta la colocación ideal de un implante. Para ello, existen tratamientos quirúrgicos que mejoran los rebordes edéntulos deficientes mediante regeneración ósea guiada, injertos óseos en bloques, distracción osteogénica y expansión de crestas corticales. La expansión de crestas corticales con la colocación simultánea de los implantes ha sido propuesta para pacientes con atrofia severa del hueso maxilar en la dimensión horizontal, cuya ventaja principal es reducir los tiempos quirúrgicos y lograr una mejor estabilidad de los implantes con un rango de éxito, según varios estudios, del 98.3%. En el presente reporte de caso en el análisis preclínico, el reborde alveolar antero superior presentó dimensiones de 3.56 mm y 3.49 mm, haciéndolo candidato para la expansión de crestas corticales. El objetivo de este reporte de caso es describir una técnica de expansión de crestas corticales con el uso de expansores mecánicos para demostrar la predictibilidad del tratamiento proveyendo un aumento de crestas alveolares atróficas, creando espacio para la colocación inmediata del implante y reduciendo los tiempos para su rehabilitación protésica.

Palabras claves: Reabsorción ósea, técnica expansión de crestas corticales, expansores mecánicos

Abstract

Maxillary atrophy is one of the most frequent anatomical limitations that hinders the ideal implant placement. For this, there are surgical treatments that improve deficient edentulous ridges through guided bone regeneration, bone grafts in blocks, osteogenic distraction and ridge cortical expansion. The ridge expansion technique with the simultaneous implants placement has been proposed for patients with severe maxillary bone atrophy in the horizontal dimension, whose main advantage is to reduce surgical times and achieve a better implants stability with a range of success, according to several studies, 98.3%. In the present case report in the preclinical analysis, the anterior maxillary alveolar ridge presented dimensions of 3.56 mm and 3.49 mm, making it a candidate for the ridge expansion technique. The objective of this case report is to describe a ridge expansion technique with the use of mechanical bone expanders to demonstrate the predictability of the treatment by providing augmentation of atrophic alveolar crests, creating space for the immediate placement of the implant and reducing the time for its prosthetic rehabilitation.

Key words: bone resorption, cortical crest expansion technique, mechanical bone expander

*Egresada de la Especialidad en Periodoncia de la Universidad Popular Autónoma del Estado de Puebla.

**Docente de la Especialidad en Periodoncia de la Universidad Popular Autónoma del Estado de Puebla.

Correspondencia: Gloria Elizabeth Sequeira Reyes. e-mail: gsequeira92@gmail.com

Recibido: Noviembre 2018 Aceptado: Enero 2019

Introducción

La atrofia maxilar es una de las limitaciones anatómicas más frecuentes que dificulta la colocación ideal de un implante,¹ sus principales causas se deben a procesos de remodelación durante el periodo de cicatrización post-extracción, el tipo de manipulación durante el procedimiento y si hubo o no la elevación de un colgajo. Se sabe que el reborde del hueso maxilar en su porción anterior está comprometida buco-palatinamente debido a la poca cantidad de hueso cortical,² así mismo durante los primeros 3 a 12 meses consecutivos a la extracción dental hay una reabsorción del 25 % de la anchura buco-palatina y disminución de altura ósea de hasta 4 mm,³ además de la reabsorción de las paredes óseas de 0.62 mm si se eleva un colgajo a espesor total y un manejo traumático de la extracción dental puede ocasionar pérdida total o parcial de la cortical vestibular.⁴

En la necesidad de rehabilitar los rebordes edéntulos atróficos de forma estética y funcional con implantes dentales se han desarrollado técnicas para el aumento óseo tales como: injertos óseos en bloque, distracción

osteogénica y más tradicionalmente aplicada la regeneración ósea guiada a través de injertos óseos y barreras de membrana.^{5,6} Aunque este método es efectivo, normalmente requiere mucho tiempo para la consolidación ósea antes de la colocación de los implantes, ocasiona un segundo abordaje quirúrgico, cuando se emplean injertos autólogos, y tiene una tasa alta de complicaciones con el uso de membranas no reabsorbibles.⁷ Una alternativa a estos procedimientos es la expansión de crestas, la cual permite la colocación simultánea del implante, reduce tiempos quirúrgicos y la necesidad de segundos abordajes teniendo un excelente grado de predictibilidad.⁸

La expansión de crestas óseas corticales es un tratamiento que crea un espacio en la cresta alveolar atrófica provocando una fractura en tallo verde con posición lateral de la tabla vestibular, cuyo propósito principal es formar el lecho receptor del implante.^{8,9} Este procedimiento puede ser realizado con diferentes instrumentos como: cinceles y mallet, discos cortantes, espátula, osteotomos, expansores, sistema piezoeléctrico

quirúrgico, láseres y fresas de fisuras ultra cortantes.^{9,10}

Entre los diversos instrumentos utilizados para la expansión de crestas, el sistema de expansores mecánicos es muy popular en el maxilar superior debido a la alta vascularidad y elasticidad del hueso de esta zona, el hueso esponjoso permite la perforación, compresión lateral y expansión del hueso adyacente, facilitando la colocación inmediata de los implantes dentro del lecho creado y reduciendo las probabilidades de necrosis por recalentamiento.^{10,11,12}

La técnica del uso de los expansores recomienda el uso de una serie de expansores de diámetro creciente entre las tablas vestibulares y palatinas, para evitar la fractura indeseable y así proporcionar ventajas como la distribución de fuerzas de expansión, la cual previene la posible remoción ósea de la tabla vestibular, reduce la morbilidad de un sitio donador asociado al uso del hueso autólogo y la posibilidad de la inserción inmediata del implante sin la necesidad de un segundo procedimiento quirúrgico donde se han demostrado tasas de éxito de hasta 98.3% y supervivencia de los implantes similares a las técnicas convencionales de inserción de implantes.^{9,10,11,13,14} Sin embargo la técnica de expansión de cresta ósea con expansores mecánicos sólo está indicada en casos donde la cresta ósea tenga una adecuada altura ósea y un ancho de hueso en sentido buco-palatino de 3 mm o mayor pero menor a 6 mm con presencia de hueso trabecular, para así evitar complicaciones potenciales.^{1,11,14,15}

El propósito de este artículo fue documentar la aplicación del procedimiento de expansión de cresta en maxilar superior con expansores mecánicos en un paciente femenino de 67 años de edad con reborde edéntulo en maxilar superior de 3.56 mm y 3.86 mm demostrando la predictibilidad del procedimiento, reduciendo tiempos operatorios durante la colocación de los implantes y su rehabilitación protésica.

Descripción del caso

Paciente femenino de 67 años de edad fue remitido a las clínicas de posgrado de periodoncia de la Universidad Popular Autónoma del Estado de Puebla para valoración. En la historia clínica, el paciente refirió padecer de hipertensión arterial desde hace 2 años medicándose con captopril de 25 mg cada 12 horas, no influyendo, ni modificando el tratamiento ya que el paciente estaba debidamente controlado,¹⁶ a la exploración intraoral se observó edema y eritema gingival, biofilm en órganos dentarios remanentes, múltiples zonas edéntulas y defectos mucogingivales (Figura 1). Al análisis tomográfico se observó poca cantidad ósea horizontal en el reborde edéntulo antero

Figura 1. Fotografías intraorales antes del tratamiento.

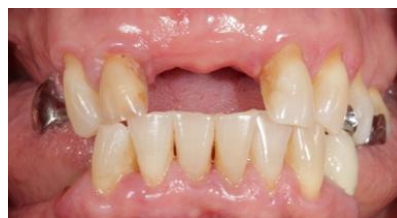

Figura 2. Tomografía computarizada de reborde edéntulo antero superior en ausencia de OD. 11 y 21. A. En el reborde edéntulo anterosuperior del cuadrante I se observa una longitud de 14.39 mm y un ancho de 3.83 mm desde coronal, volviéndose estrecho hacia apical con 2.32 mm de ancho. B. En el reborde edéntulo anterosuperior del cuadrante II se observa una longitud de 13.40 mm y un ancho de 3.83 mm.




Figura 3. Incisión lineal supracrestal sobre el reborde edéntulo extendiéndose a órganos dentarios adyacentes realizando.

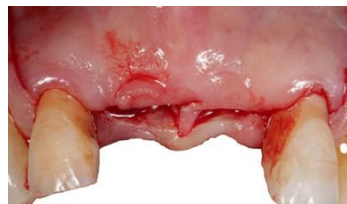

Figura 4. Colgajo desplegado a espesor total. Se puede observar claramente el reborde edéntulo en sentido frontal.

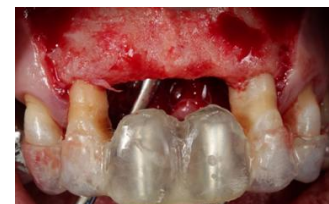

Figura 5. Medición del ancho del reborde edéntulo con sonda periodontal. A. cuadrante I se observa un ancho de 3 mm aproximadamente. B. Cuadrante II se observa un ancho un poco más de 3 mm, pero menos de 4 mm.

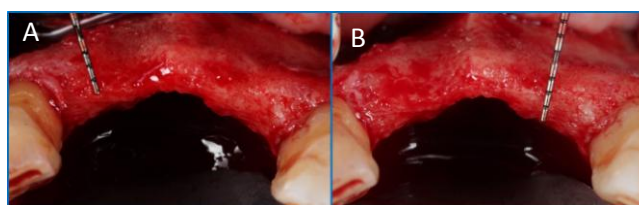


Figura 6. Observación clínica del conducto nasopalatino. A. Presencia del conducto nasopalatino. B. Remoción del nervio nasopalatino.

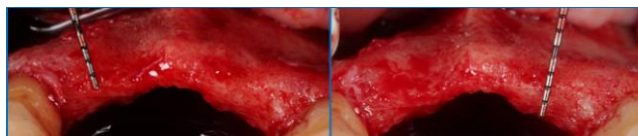


Figura 7. Colocación de expansor mecánico en lecho receptor de implante de OD 11 y 21, cuidando el paralelismo de los implantes.

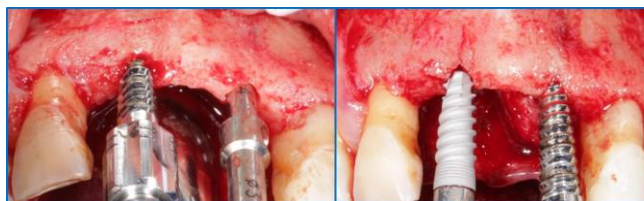

Figura 8. Implantes colocados en vista oclusal.

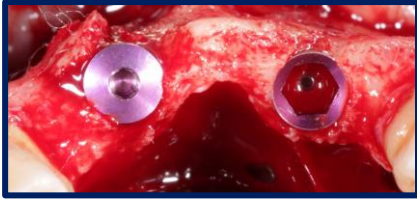


Figura 9. Dehiscencia por fractura de la tabla vestibular.

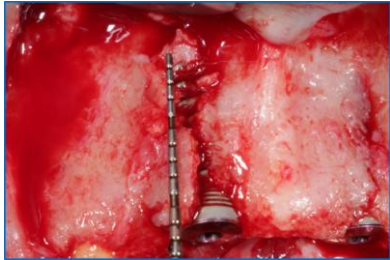


Figura 10. Regeneración ósea guiada sobre los implantes. A. Se coloca la combinación de 1 cc de xenoinjerto y 1 cc de aloinjerto. B. Barrera de membrana de colágeno sobre el injerto óseo.

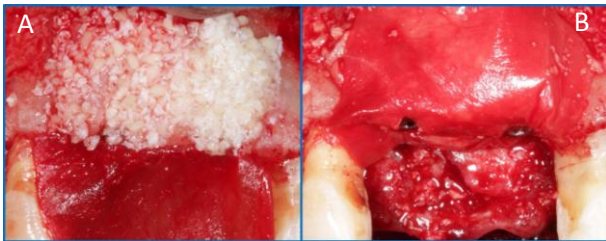


Figura 11. Reposicionamiento del colgajo, logrando un cierre primario con suturas de politetrafluoretileno 4-0 con puntos de sutura colchonero horizontal y simples.

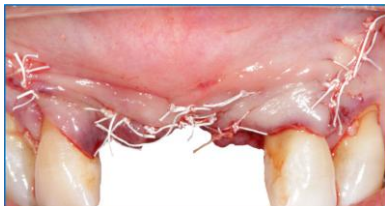

Figura 12. Citas de control posterior a la intervención quirúrgica. A. Fotografía 15 días después de la cirugía, donde se puede observar una adaptación estable de los tejidos. B. Cicatrización completa 4 meses después de la cirugía, en esta imagen se observa una estabilidad total de los tejidos blandos, sin signos de inflamación.

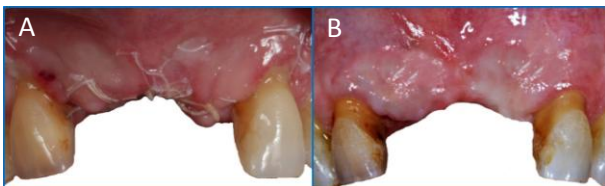
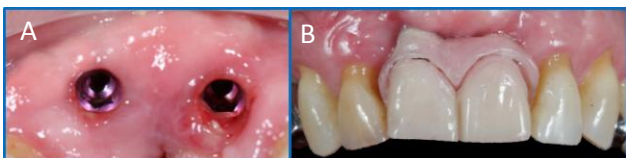

Figura 13. Resultados clínicos 9 meses después del procedimiento quirúrgico. A. Vista oclusal de los implantes dentales, clínicamente se observa un engrosamiento del tejido. B. Rehabilitación completa de los implantes dentales 11 y 21.



superior de 3.56 y 3.96 mm y buena cantidad ósea en altura de 14.39 mm (Figura 2). Se da un diagnóstico de gingivitis en periodonto reducido y reborde edéntulo con defecto Seibert I (Figuras 2 y 5).^{17,18} Se realiza fase 1 de tratamiento periodontal y 6 semanas después se realiza la revaloración donde se encontró reducción de los signos clínicos de edema y eritema, un control de biofilm del 10% por lo que se procedió a la cirugía de expansión de corticales en la zona antero superior con la colocación simultánea de implantes.

Sitio quirúrgico: Se infiltró articaína al 4% con epinefrina 1:200000 en nervios alveolar superior anterior y nervio nasopalatino. Posteriormente se realizó una incisión supracrestal sobre el reborde edéntulo extendiéndose intrasurcularmente a órganos dentarios adyacentes 12 y 22 con liberatrices distal a dichos órganos dentarios, hasta después de la línea mucogingival para elevar el colgajo a espesor total (figuras 3,4)

Se observó el ancho del reborde edéntulo de aproximadamente de 3-4 mm (Figura 5), también se notó que el conducto del nervio nasopalatino se encontraba muy cerca del sitio a colocar los implantes dentales por lo que se decidió la remoción del nervio nasopalatino para evitar cualquier tipo de complicación (Figura 6).¹⁹

Seguido de la liberación del colgajo se utilizó la guía quirúrgica sobre el sitio y se marcaron las osteotomías con la fresa piloto del kit de la casa comercial MIS llegando hasta una longitud de 11.5 mm en ambos sitios (OD. 11 y 21) creando una osteotomía de 1.5 mm en diámetro. Luego se prosiguió con la técnica de expansión de crestas donde se usó de manera consecutiva los expansores mecánicos #1 y #2 a una velocidad de 15 rpm con torque de inserción entre 15 y 20 N para prevenir un daño en el hueso. Teniendo una buena resistencia de los expansores, estos deben ser insertados en intervalos, pausadamente para brindarle tiempo al hueso de expandirse (Figura 7) y así finalmente colocar los implantes a 20 N de torque de inserción (Figura 8).¹⁰

Debido a dehiscencia (Figura 9) por fractura de la tabla vestibular de implante de od.11 se optó regenerar con 2 cc de xenoinjerto combinado con 1 cc de aloinjerto y una membrana de colágeno (Figura 10).²⁰ Luego se reposicionó el colgajo logrando el cierre primario mediante suturas colchonero horizontales y puntos simples de PTFE (Figura 11). Se le prescribe al paciente analgésico (Dexketoprofeno de 25 mg cada 8 horas por 5 días) y antibiótico (amoxicilina más ácido clavulánico de 500/125 mg cada 8 horas por 10 días) y enjuague de clorhexidina al 0.20 % cada 12 horas por 10 días.

Se dieron citas de control posterior a la intervención quirúrgica cada 15 días donde se pudo notar una adaptación de los tejidos blandos favorable sin complicaciones postoperatorias (Figura 12 A) hasta apreciar una cicatrización completa a los 4 meses (Figura 12B). Una vez pasado el tiempo de cicatrización de aproximadamente 9 meses se decidió exponer los implantes (Figura 13 A) donde se puede apreciar que clínicamente hay un engrosamiento favorable del tejido y una adaptación exitosa de los tejidos blandos para la posterior colocación de las coronas dentales (Figura 13 B).

Discusión

Cuando la cresta alveolar del paciente tiene insuficiente volumen óseo, una variedad de procedimientos están indicados, todos con sus ventajas y desventajas. El procedimiento más reportado y utilizado es la regeneración ósea guiada cuyo objetivo principal es mantener el espacio del defecto óseo mediante barreras de membranas para facilitar la proliferación exclusiva de la células osteogénicas y llevar a cabo la formación de tejido óseo,⁶ pero también es importante tener en cuenta sus desventajas como: cirugías de alta morbilidad, otro sitio donador quirúrgico asociado con el uso de injerto autólogo, tiempo de espera de largo plazo en un periodo de 6 a 12 meses, riesgo de exposición de la membrana por infección comprometiendo el éxito de la regeneración y costos elevados.¹³ Todas estas posibles complicaciones, pueden ser evitadas a través de una técnica quirúrgica que permite una preparación atraumática de los sitios de los implantes,¹⁰ mediante la expansión de las crestas óseas estrechas con el fin de aumentar la densidad ósea y la estabilidad primaria exitosa de los implantes dentales evitando las complicaciones potenciales antes mencionadas.^{21,22}

La expansión de crestas corticales es un procedimiento que únicamente puede incrementar la dimensión ósea bucolingualmente y no es aplicable si hay insuficiente altura ósea para la colocación del implante. Además, la técnica se ha implementado en crestas atróficas mayores a 3 mm pero menores de 6 mm de ancho con presencia de hueso esponjoso entre ellas, de lo contrario los resultados serán desfavorable facilitando la reabsorción ósea.^{1,7,11,14,15}

La técnica de expansión de crestas corticales comúnmente es aplicada mediante el sistema de expansores mecánicos y el sistema de motor piezoeléctrico; debido a que la literatura reporta que el uso del sistema de expansores mecánicos tiene menor incidencia de fracturar las tablas vestibulares óseas creando defectos como dehiscencias o fenestración en comparación con el uso del sistema piezoeléctrico.²³

Con el uso de los expansores ya sea de forma manual o manejados con motor, se provee un incremento en el control sobre el sitio de la expansión, el cual permite una fractura en tallo verde en la cresta alveolar delgada para lograr la adecuada estabilidad del implante y crear un espacio que pueda ser regenerado.²⁴

El procedimiento de expansión de crestas, en combinación con la colocación de implantes, ha sido previamente reportado por Scipioni y colaboradores, en un estudio realizado en 170 personas con 390 implantes colocados donde se reporta el rango de éxito del 98.8 % en un periodo de 5 años;^{8,25} adicionalmente, otros casos y estudios han reportado un rango de supervivencia de los implantes colocados en un rango entre el 97 % y el 100%.²⁶ A pesar de altas tasas de éxito, en esta técnica también pueden ocurrir algunas complicaciones como la fractura del hueso cortical, reabsorción de la cresta alveolar, daño en un nervio entre otras.²⁷

En este reporte de caso, se presentaron algunas complicaciones ya mencionadas como son los defectos óseos (dehiscencias, fenestraciones) sobre los implantes, los cuales fueron tratados inmediatamente mediante el uso de injerto óseo (xenoinjerto) y membrana reabsorbible,²⁰ mostrando resultados clínicos favorables en un periodo de 9 meses postoperatorio. A pesar de dichas complicaciones, la presencia de un mejor hueso vascularizado como en el caso del hueso maxilar superior hace que la técnica de expansión de crestas corticales sea un método predecible y disminuye el riesgo de necrosis de la cortical externa proporcionando una pared firme para la colocación de los injertos óseos.¹¹ Con el presente caso queda demostrada la predictibilidad de esta técnica de manera que se evitó la morbilidad relacionada al daño de injerto óseo autólogo proveyendo un ensanchamiento de la cresta ósea alveolar a través de expansores mecánicos lo que facilitó la colocación de los implantes en el maxilar atrófico sin la necesidad de tratamientos más complejos reduciendo los tiempos de rehabilitación de los implantes dentales.

Referencias

1. Scarano A, Murrura G, Sinjiari B, Assenza B, Sollazzo V, Spinelli G, et al. Expansion of the alveolar bone crest with ultrasonic surgery device: Clinical study in mandible. *Int J Immunopathol Pharmacol.* 2011;24(2):71–5.
2. Araújo MG, Lindhe J. Dimensional ridge alterations following tooth extraction . An experimental study in the dog. *J Clin Periodontol.* 2005;32(1967):212–8.
3. Dene L, Sc MM, Ph D, Condos S. Ridge Expansion and Immediate Implant Placement in the Esthetic Zone. *NYSJD.* 2010;
4. Wood DL, Hoag PM, Donnenfeld W, Rosenfeld L. Alveolar Crest Reduction Following Full and Partial Thickness Flaps. *J Periodontol.* 1972;43(3):141–4.
5. Kang T, Fien MJ, Gober D, Drennen CJ. A Modified Ridge Expansion Technique in the Maxilla. *Compend Contin Educ Dent.* 2012;33(4):250–4.
6. Liu J, Kerns DG. Mechanism of Guided Bone Regeneration : A Review. *Open Dent J.* 2014;8:56–65.
7. Demetriades N, Park J il, Laskarides C. Alternative Bone Expansion Technique for Implant Placement in Atrophic Edentulous Maxilla and Mandible. *J Oral Implantol.* 2011;37(4):463–71.
8. Verlasco Ortega E, Pérez Pérez O, Pato Mourelo J, Cruz Valiño J. La expansión ósea en la implantología oral. *Av Periodoncia.* 2008;20(2):95–101.
9. Jha N, Choi EH, Kaushik NK, Ryu JJ. Types of devices used in ridge split procedure for alveolar bone expansion: A systematic review. *PLoS One.* 2017;12(7):1–15.
10. Lee EA. Atraumatic Ridge Expansion and Implant Site Preparation with Motrized Bone Expanders. *Pract Proced Aesthetic Dent.* 2006;18(1):17–22.
11. González-García R, Monje F, Moreno C. Alveolar split osteotomy for the treatment of the severe narrow ridge maxillary atrophy: A modified technique. *Int J Oral Maxillofac Surg.* 2011;40(1):57–64.
12. Kathlee L, Diaz F, Soto A. Colocación de implante mediante expansión ósea y carga inmediata. *Gac Dent.* 2012;234:1–12.
13. Terra G. Screwable bone expanders in preparation of the surgical alveolus for the installation of osseointegrated implants. *Dent Press Periodontol Implant Dent.* 2011;5(4):66–73.
14. Sethi A, Uk D, Eng M, Lille DUI, Kaus T, Dent M. Maxillary Ridge Expansion with Simultaneous Implant Placement : 5-Year Results of an Ongoing Clinical Study. *Oral Maxillofac Implant.* 2000;15:491–9.
15. Vercellotti T. Piezoelectric Surgery in Implantology : A Case Report — A New Piezoelectric Ridge Expansion Technique. *Int J Periodontics Restor Dent.* 2000;20(4):359–65.
16. Resnik RR, Misch CE. *Complicaciones en Implantología Oral.* ELSEVIER. 2018. 13-53 p.
17. Murakami S, Mealey BL, Mariotti A, Chapple ILC. Dental plaque – induced gingival conditions. *J Clin Periodontol.* 2018;45:17–27.
18. Sivaprakasam S, Karuppiiah V, Govindaraj R. Ridge Augmentation Procedure Using Connective Tissue Graft in Esthetic Zone - A Case Report. *Int J Dent Sci Res.* 2013;1(2):45–7.
19. Verardi S, Pastagia J. Obliteration of the Nasopalatine Canal in Conjunction with Horizontal Ridge Augmentation. *Compend Contin Educ Dent.* 2012;33(2):116–120,122.
20. Buser D, Dula K, Hess D, Hirt HP. Localized ridge augmentation with autografts and barrier membranes. *Periodontol 2000.* 1999;19:151–63.
21. Khairnar M, Khairnar D, Bakshi K. Modified Ridge Splitting and Bone Expansion Osteotomy for Placement of Dental Implant in Esthetic Zone. *Contemp Clin Dent.* 2014;5(1):110–4.
22. Abdulrahman AM, Hassan TA. Efficacy of Screw Expansion for Narrow Alveolar Ridges in Dental Implant Surgery, a Clinical Study. *Basrah J Surg.* 2016;22:3–9.
23. Kao D, Fiorellini J. Comparison of Ridge Expansion and Ridge Splitting Techniques for Narrow Alveolar Ridge in a Swine Cadaver Model. *Int J Periodontics Restorative Dent.* 2015;35(3):44–9.
24. Peres MS, Chaves E, Rodriguez-Martinez J, Munoz-Soto E. Ridge expansion with motor driven bone expanders: A clinical case report. *Eur J Gen Dent.* 2015;4(1):12.
25. Scipioni A, Bruschi G, Gastano C. The Edentulous Ridge Expansion Technique : A Five-Year Study. *Int J Periodontics Restor Dent.* 1994;14(5):455–9.
26. Kelly A, Flanagan D. Ridge Expansion and Immediate Placement With Piezosurgery and Screw Expanders in Atrophic Maxillary Sites: Two Case Reports. *J Oral Implantol.* 2013;39(1):85–90.
27. Kim Y-K, Kim S-G. Horizontal ridge expansion and implant placement using screws: a report of two cases. *J Korean Assoc Oral Maxillofac Surg.* 2014;40(5):233.