

Corrección de maloclusión clase II mediante el uso del aparato de reposicionamiento anterior mandibular.

Cerrillo Lara Daniel, García Landín Lorena, García Nava Ruth

Resumen

Este artículo presenta un caso clínico en el cual se utilizó el aparato de reposicionamiento anterior mandibular (MARA), el cual consiste en un dispositivo fijo indicado en pacientes con maloclusión Clase II (esquelética y / o dental); que colocado en edades tempranas logra obtener resultados excelentes a la vez que reduce la necesidad de extracción y/o la cirugía ortognática en el futuro.¹ Objetivo. Mostrar los resultados obtenidos en un paciente clase II esquelética debido a un maxilar protrusivo y con una clase II div. 1 dental, en el cual se utilizó el MARA para llevar a cabo la corrección de la maloclusión. Presentación del caso: Paciente de sexo masculino, de 9 años de edad, con diagnóstico de clase II esquelética debido a un maxilar protrusivo, perfil convexo, tipo de crecimiento normal, se trató con el aparato funcional (Mara) y aparatología fija ortodóncica después del uso de este. Conclusión. Se obtuvieron cambios favorables en las estructuras esqueléticas y dentales con el uso del aparato MARA, logrando una oclusión adecuada.

Palabras clave: Aparato de Reposicionamiento Anterior Mandibular, Maloclusión Clase II División I.

Abstract

This article presents a clinical case in which the Mandibular Anterior Repositioning Appliance (MARA) was used, which consists of a fixed device indicated in patients with Class II malocclusion (skeletal and / or dental); that placed at early ages achieves excellent results while reducing the need for extraction and / or orthognathic surgery in the future.¹ Objective. Show the results obtained in a skeletal class II patient due to a protrusive maxilla and dental class II div 1 in which the MARA was used to carry out the correction of the malocclusion. Case presentation: Patient 9 years old male, diagnosed with skeletal class II due to a protrusive maxilla, convex profile, normal growth type, was treated with the functional apparatus (MARA) and orthodontic fixed appliances after use of this. Conclusion. Favorable changes were obtained in the skeletal and dental structures with the use of the MARA device, achieving an adequate occlusion.

Key words: Mandibular Anterior Repositioning Device, Class II Division I Malocclusion.

Facultad de odontología Tijuana Especialidad en Ortodoncia de la Universidad Autónoma de Baja California.
Recibido: Noviembre 2018 Aceptado: Enero 2019

Introducción

Un problema frecuente que se le presenta al ortodoncista es la corrección de la maloclusión clase II esquelética. En el pasado la mayoría de las maloclusiones clase II fueron corregidas mediante procedimientos quirúrgicos, arcos extraorales, oelásticos.^{1,2}

La distoclusión, Clase II (Según Angle), es la maloclusión en la que hay una relación distal del maxilar inferior respecto al superior. La nomenclatura de la clasificación de Angle enfatiza la ubicación distal de la mandíbula respecto al maxilar superior en la clase II, pero en muchos casos el maxilar superior es prognático, una morfología cráneo-facial muy diferente, pero que produce una relación molar similar y, por eso, la misma clasificación.³ Se ubica exclusivamente en una relación sagital de los primeros molares permanentes, no valora otros planos de espacio (vertical y transversal), ni considera diferentes circunstancias etiopatogénicas, sino que se limita a clasificar la relación antero posterior anómala de los dientes maxilares con respecto a los mandibulares tomando como referencia a los primeros molares permanentes. La Clase II o distoclusión puede ser resultado una mandíbula retrógnata, de un maxilar prognata o una combinación de ambas.^{4,5}

Existen diversos aparatos para tratar esta maloclusión, entre ellos se encuentra el Aparato de Reposicionamiento Anterior Mandibular (MARA), que fue creado

en 1995 por los doctores Jim Eckhart y Douglas Toll con la ayuda de Ormco y AOA Laboratory. Este funciona bien con todos los tipos diferentes de problemas dentales y esqueléticos de Clase II, especialmente casos de clase II braquifaciales con mordida profunda. Sin embargo, los casos con ángulo abierto pueden presentar más aumento vertical de la cara a medida que se corrige la Clase II, pero existen medidas para evitarlo como usar tracción cervical por la noche.²

Indicaciones para el tratamiento con el MARA: Cuando el maxilar está en buena posición y se quiere avanzar la mandíbula (niños). Para inhibir el crecimiento anterior maxilar y producir un aumento en la longitud mandibular. Recapturar un disco desplazado. Casos de adultos, cuando la cirugía de la mandíbula no es una opción, y se necesita la corrección a la clase II. El resultado es principalmente dental, sin embargo en algunos casos puede ocurrir la migración mesial del cóndilo en la fosa.⁴

El MARA funciona de manera similar al Herbst ya que posiciona la mandíbula hacia delante a manera de permitir que el crecimiento condilar y la remodelación de la articulación temporomandibular nos lleve a una oclusión clase I.⁶ Un MARA básico consta de: Cuatro coronas o bandas con tubos soldados para los primeros molares, arco transpalatino superior soldados

a las bandas o coronas, brazos de poder soldados a las coronas inferiores, codos en las coronas superiores ajustados para proporcionar el avance deseado, arco lingual inferior soldado alas coronas inferiores, porque los codos superiores tendrán una tendencia a causar la inclinación de los molares inferiores, desplazando así a los segundos premolares.²

La cantidad de avance para solicitar depende de la gravedad de la clase II. Si la sobremordida horizontal es de 4-5 mm, avance hasta los incisivos de extremo a extremo. Si el caso es 8-9mm, se avanza solo a mitad de camino porque al avanzar toda la distancia de una vez puede forzar la ATM excesivamente y probablemente conduzca a la rotura del aparato. Eso también conduciría a que el paciente pueda morder detrás del codo en la posición retraída, posiblemente bloqueando el aparato. El resto se puede avanzar gradualmente en un periodo de seis meses.²

Descripción del caso

Acude a la clínica de Ortodoncia, en la facultad de odontología de la Universidad Autónoma de Baja California (UABC) campus Tijuana, paciente del sexo masculino de 9 años 11 meses de edad refiriendo que “sus dientes de adelante están movidos”. Al realizar la inspección clínica y radiográfica observamos un perfil convexo, maloclusión Clase II división 1 debido a un maxilar protrusivo y mandíbula en norma, tipo de crecimiento normal (Tabla 1), dentición mixta, incisivos superiores e inferiores proinclinados, relación molar clase II bilateral, relación canina indeterminada, líneas medias dentarias no coinciden entre sí, sobremordida vertical de 60% y horizontal de 8 mm (Figuras 1,2,3 y 4).

El tratamiento se realizó en dos fases: ortopédica y ortodóntica.

La fase ortopédica: Tuvo una duración de 12 meses, consistió en la toma de modelos para elaboración de aparato de reposicionamiento anterior mandibular, cementación del aparato, corrección de la maloclusión clase II división 1, contención de los cambios logrados y retiro del aparato, concluyendo así la fase ortopédica (Figura 5 y 6).

La fase ortodóntica: Se inicio con la colocación de aparatología parcial, pues se llevó a cabo durante el recambio dental, al tener completa en boca la dentición permanente, se realizo el tratamiento de ortodoncia convencional, es decir alineación y nivelación, torque y retención, usando durante todo el tratamiento elásticos intermaxilares ligeros CII de un cuarto y 3.5 onzas (Figuras 7,8 y 9).

Figura1. Fotografías intraorales antes del tratamiento.

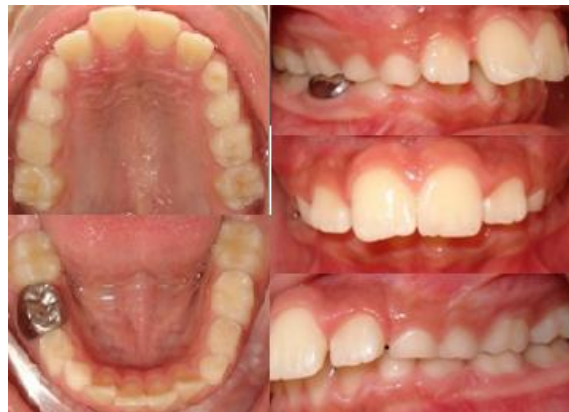

Figura 2. Fotografías extraorales iniciales.

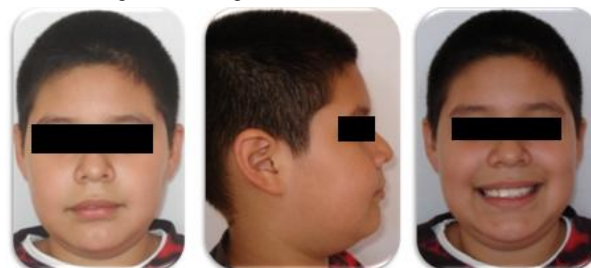

Figura 3. Radiografía panorámica.

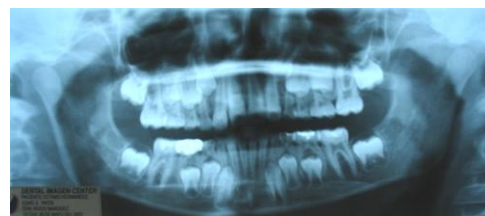

Figura 4. Radiografía lateral.

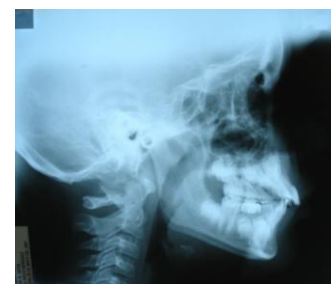

Tabla 1. Medidas cefalométricas antes y después del tratamiento.

Medida	Norma	Inicial	Final
SNA	82 ± 2°	86°	87°
SNB	80 ± 2°	81°	85°
ANB	2°	5°	2°
1s/SN	103°	116°	111°
1i/ GoGn	90°	98°	96°
Sn/plano mandibular	32 ± 2°	30°	30°
Witts	0 mm	6mm	1 mm

Figura 5. Elaboración del MARA

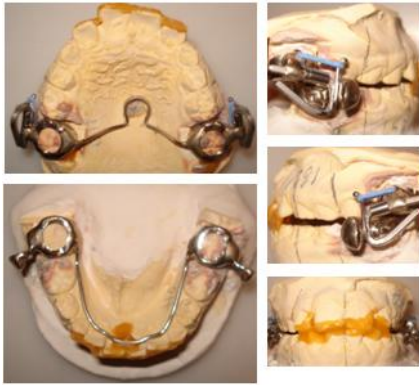


Figura 6. Cementación del aparato.

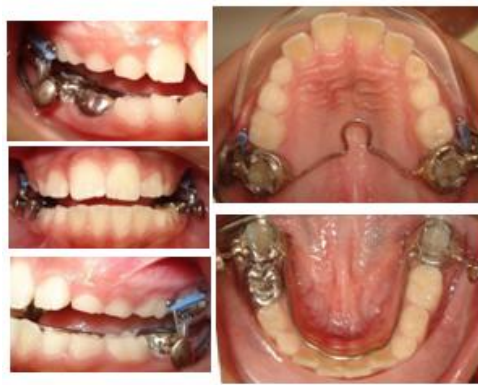

Figura 7. Colocación de aparatología fija.

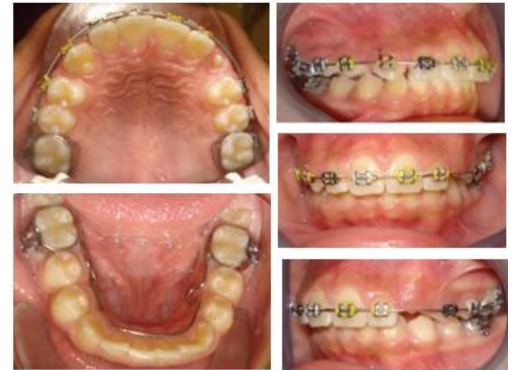

Figura 8. Colocación aparatología fija inferior.

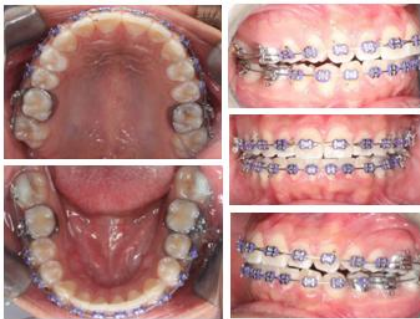

Figura 9. Fotografías extraorales.

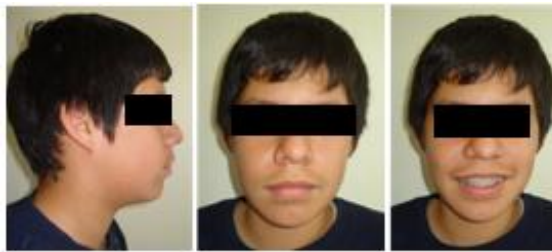

Figura 10. Panorámica final.

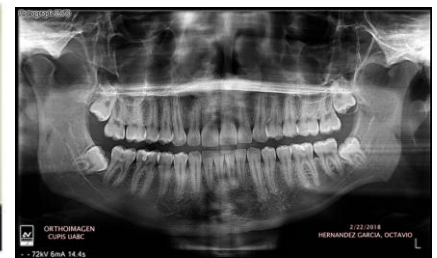

Figura 11. Radiografía lateral de cráneo final.

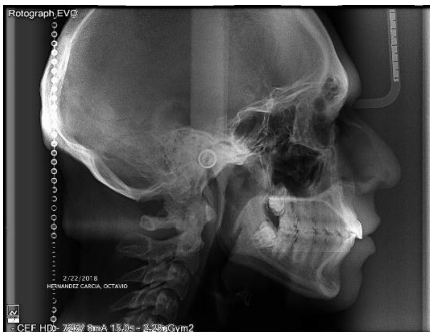

Figura 12. Fotografías intraorales finales.

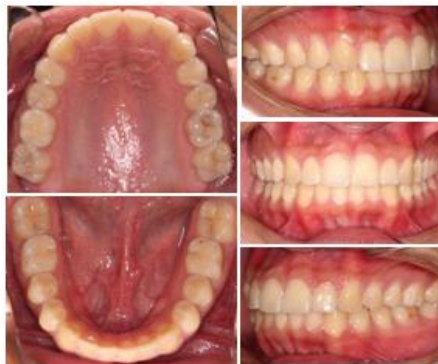

Figura 12. Fotografías extraorales finales.



Discusión

Existen diversos aparatos utilizados para corregir la maloclusión anteriormente mencionada. Los aparatos ortopédicos más utilizados son Herbst, Jasper Jumper, Forsus, mara y Advansync.⁷ Debido a la gran variedad que existen, se han realizado numerosas investigaciones para ver su efectividad. En nuestra practica coincidimos con Ortega y cols., ya que se observaron cambios favorables en las estructuras esqueléticas y dentales con el uso del aparato MARA.⁹

También estamos de acuerdo con Pangrazio y cols. Quienes realizaron un estudio comparativo en el pos tratamiento entre 30 pacientes CII que fueron tratados con aparatos funcionales (15 mujeres, 15 hombres) y 30 pacientes CII tratados mediante cirugía sagital bilateral de rama mandibular obteniendo como resultados que la mandíbula logra un crecimiento adecuada después del uso de aparatos funcionales y que los dos grupos tienen resultados favorables después de tiempo.¹⁰

Valmy Pangrazio-Kulbersh y cols. Hicieron un estudio en el que mostraron que el MARA producía efectos de tratamiento mensurables sobre los elementos esqueléticos y dentales del complejo craneofacial. Estos efectos incluyeron una considerable distalización del molar maxilar, un movimiento hacia adelante medible del molar mandibular y el incisivo, un aumento significativo en la longitud mandibular y un aumento en la altura de la cara posterior, en nuestros resultados apreciamos valores similares. Los efectos del tratamiento MARA se compararon luego con los de los aparatos Herbst y Frankel. Los resultados del tratamiento del MARA fueron muy similares a los producidos por el dispositivo Herbst pero con menos efecto del casco sobre el prolapso del incisivo maxilar y menos mandibular que el observado en el grupo de tratamiento Herbst.⁷

Referencias

1. Canut J.A. Ortodoncia clínica y terapéutica. Ed. Masson, Madrid. 2001.
2. Di Santi J; Vásquez V. Maloclusión clase I: definición, clasificación, características clínicas y tratamiento. Revista latinoamericana de ortodoncia y odontopediatría 2003.
3. Moyers R. Manual de ortodoncia. Cuarta edición. Buenos Aires. Editorial Medica Panamericana; 1992.
4. Allen-Noble, PS. Clinical Management of the MARA provides effective adult treatment. Clinical Impressions. 2005; Pp.1-5.
5. Eckhart JE: The MARA appliance. AOAppliances, ect. 1: 1-2, 1997
6. Uribe Restrepo GA, Ortodoncia Teoría y Clínica, 2ª Edición, Medellín Colombia, Corporación para investigaciones biológicas, 2010, pg 283.
7. Pangrazio-Kulbersh V. Treatment effects of the mandibular anterior repositioning appliance on patients with Class II malocclusion. Am J Orthod Dentofacial Orthop. 2003;123 (3):286-295.
8. Parra Quintero N, Botero Mariaca PM. Aparatos de avance mandibular: ¿mito o realidad? Rev. Nac. Odontol. 2013 diciembre; 9 (edición especial): 57-73.
9. Ortega Rivera H., Garcia Motta AV., Viñas JJ. Aparato Reposicionador Anterior Mandibular (MARA). Reporte de un caso., Ciencia Odontológica Vol. 2 N° 2 (Julio-Diciembre 2005), Pág. 120 - 126.
10. Jeffrey L. Berger,^a Valmy Pangrazio-Kulbersh,^b Cameron George,^c and Richard Kaczynskid., Long-term comparison of treatment outcome and stability of Class II patients treated with functional appliances versus bilateral sagittal split ramus osteotomy. American Journal of Orthodontics and Dentofacial Orthopedics April 2005, pp.451-464.