

## Caso Clínico

**Neurilemoma lingual en adolescente.**

Moreno Espinoza Juan Orlando, Ocampo Acosta Fabián, De La Cruz Corona Betsabé,  
Verdugo Valenzuela Irma Alicia, Gómez Llanos Juárez Haydee.

## Resumen

Los neurilemomas son tumores del tejido nervioso también conocidos como schwannomas o neurinomas. Son neoplasias benignas de crecimiento lento, del epineurio encapsulado, surgen de las células de Schwann las cuales sintetizan mielina en las vainas nerviosas. El 25% de los schwannomas se localizan en cabeza y cuello, solo el 1% de origen intraoral. Objetivo: identificar el neurilemoma lingual en adolescente. Descripción del caso: paciente masculino de 15 años con nódulo firme, bordes delimitados, en cara dorsal izquierda de la lengua, asintomático, mucosa de coloración normal y papilas linguales atróficas. Durante un año de evolución se observó aumento de su diámetro hasta 2cm. Se realizó biopsia excisional en la Clínica de Especialidad en Odontología Pediátrica con anestesia local y el estudio histopatológico en el Departamento de Patología Bucal de la Facultad de Odontología Tijuana. Resultados: se observó macroscópicamente en la periferia una cápsula de tejido conectivo cubierta por epitelio escamoso estratificado. La lesión está conformada por células fusiformes con núcleo hiper cromático organizadas en patrón de Antoni A y Cuerpos de Verocay, además de Antoni B en la periferia. El diagnóstico histopatológico fue de neurilemoma lingual. No hay evidencia de recurrencia 18 meses después de la cirugía.

Palabras clave: Neurilemomas, schwannomas, lingual.

## Abstract

Neurilemmomas are nervous tissue tumors also known as schwannoma, or Neurinomas. They are benign, slow growing, epineurium-encapsulated neoplasms arising from Schwann cells that comprise the myelin sheaths surrounding peripheral nerve. Extracranially, about 25% of all Schwannomas are in the head and neck, but only 1% shows an intraoral origin. The Aim: To identify the lingual neurilemmoma in teenager. Description of the case: A 15-year-old male presented with a firm, but mobile nodule located on the left side of the tongue, asymptomatic, well delimited with the same color of the mucosa that covers it with atrophic lingual papillae, one year of evolution and constantly increasing up to 2cm in diameter. An excisional biopsy was performed at the Postgraduate Clinic in Pediatric Dentistry with local anesthesia and histopathological study in the Department of Oral Pathology of the Tijuana School of Dentistry. Results: a capsule of connective tissue covered by stratified squamous epithelium was observed macroscopically in the periphery. The lesion is composed of spindle cells with a hyperchromatic nucleus organized in a pattern of Antoni A and Bodies of Verocay, in addition to Antoni B in the periphery. The histopathological diagnosis was of neurilemmoma lingual. There is no evidence of recurrence 18 months after surgery.

Key words: Neurilemmomas, schwannoma, lingual.

Cuerpo Académico Odontología Pediátrica y Ciencias Afines. Cuerpo Académico Innovación Diagnóstico e Investigación en Odontología. Especialidad en Odontología Pediátrica Facultad de Odontología, Tijuana. Universidad Autónoma de Baja California  
Correspondencia: Juan Orlando Moreno Espinoza e-mail: orlando.moreno@uabc.edu.mx  
Recibido: Agosto 2018 Aceptado: Diciembre 2018

**Introducción**

Los neurilemomas son tumores del tejido nervioso también conocidos como schwannomas o neurinomas.<sup>1</sup> Son neoplasias benignas, de crecimiento lento, del epineurio encapsulados que se originan de las células de Schwann que comprenden las vainas de mielina que rodean los nervios periféricos. Su etiología es desconocida, aunque se han identificado algunos factores asociados como: daño externo, irritación crónica o exposición a radiación. Se originan con más frecuencia en los nervios sensitivos y pueden afectar a todos los pares craneales excepto el primero y segundo par. Aunque estos tumores pueden aparecer a cualquier edad, se observa con mayor frecuencia en la cuarta década de la vida.<sup>1-3</sup>

Los neurilemomas se diagnostican según el análisis histológico. Extracranealmente, alrededor del 25% de todos los neurilemomas, se localizan en la cabeza y el cuello, solo el 1% muestra un

origen intraoral, también puede aparecer dentro de los huesos.<sup>2,3</sup> Los schwannomas intraóseos son extremadamente raros y su prevalencia es menos del 0,2% de todos los tumores óseos.<sup>4</sup> Los síntomas clínicos de los neurilemomas son variables y pueden estar relacionados con la ubicación de las lesiones, el tamaño, los patrones de extensión y los síntomas de compresión neurológica.<sup>4,5</sup>

Es probable que provoquen síntomas alarmantes cuando ocurren en la lengua posterior o se aproximan a un tamaño a 3cm. La intensidad de los síntomas también está determinada por la ubicación y el tamaño del tumor.<sup>5,6</sup> Los pacientes pueden informar síntomas como: dolor, ronquera, disfagia, neuropatías craneales e incluso Síndrome de Horner que es una combinación de los signos y los síntomas causados por la interrupción de una vía nerviosa desde el cerebro hasta el rostro y el ojo de un lado del cuerpo.<sup>7</sup>

Los sitios intraorales más comunes son la lengua, seguida del paladar, el piso de la boca, la mucosa bucal, la encía, los labios y la mucosa vestibular.<sup>7,8</sup> Los neurilemomas de la lengua se presentan con mayor frecuencia entre la segunda y la cuarta década de la vida y no muestran predilección por el sexo (52.8% mujeres frente a 47.2% hombres) y a menudo se presentan como masa indolora (69.6%).<sup>5</sup> Histológicamente, se observa encapsulado y posee un patrón de distribución celular característico, conocido como Antoni A (hipercelularidad, distribución de células empaquetadas, conocidos como “cuerpos de Verocay”) y Antoni B (hipocelularidad, células desordenadas e inmunohistoquímicamente positiva a proteínas S100 y vimentina).<sup>9-11</sup>

Para el diagnóstico diferencial se deben tener presentes las patologías benignas como el lipoma, fibroma traumático, leiomioma, tumor de células granulares, neuroma y adenoma, pero también se debe tener presente la posible presencia de tumores malignos como sarcomas.<sup>12</sup>

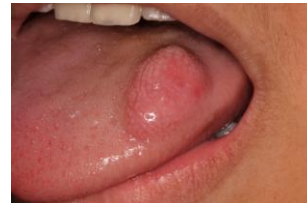Los schwannomas suelen ser solitarios y es por ello por lo que en compañía de otras lesiones similares debe sospecharse de neurofibromas y por consiguiente descartar una posible neurofibromatosis.<sup>13</sup> Los estudios complementarios son de ayuda para establecer el diagnóstico presuntivo y dependiendo de la ubicación podrán utilizarse desde la ecografía hasta resonancia nuclear magnética (RNM), de considerarlo la clínica necesario. La RNM puede mostrar no sólo el tumor y su cápsula, sino también, en determinados casos, el nervio a partir del que se desarrolla.<sup>14</sup> Sin embargo, el diagnóstico definitivo es histopatológico.<sup>15</sup>

El tratamiento de elección es la remoción quirúrgica con pronóstico favorable. Al tratarse de un tumor encapsulado, es raro que se presente recidiva.<sup>16,17</sup> El riesgo de transformarse en una lesión maligna varía de 8 a 10%.<sup>18</sup> El nervio involucrado puede ser seccionado para prevenir una posible recurrencia, es generalmente de crecimiento lento y no agresivo.<sup>19</sup> El objetivo de este caso clínico es identificar el neurilemoma lingual en adolescente.

## Descripción del caso

Paciente masculino de 15 años con nódulo firme, bordes delimitados, en cara dorsal izquierda de la lengua, asintomático, mucosa de coloración normal y papilas linguales atróficas (Figura 1). Durante un año de evolución se observó aumento de su diámetro a 2cm. Fue diagnosticado clínicamente como neurofibroma vs neurilemoma vs tumor de células granulares vs hamartoma. Se realizó biopsia excisional en la Clínica de Especialidad en Odontología Pediátrica con anestesia local y el estudio histopatológico en el Departamento de Patología Bucal de la Facultad de Odontología Tijuana (Figuras 2 y 3). Se observó macroscópicamente en la periferia una cápsula de tejido conectivo cubierta por epitelio escamoso estratificado. La lesión está conformada por células fusiformes con núcleo hipercrómico organizadas en patrón de Antoni A y cuerpos de Verocay, además de Antoni B en la periferia (Figura 4). El diagnóstico histopatológico fue de neurilemoma lingual, sin mostrar evidencia de recurrencia 18 meses después de la cirugía.

Figura 1. Fotografía inicial. Se observa nódulo en cara dorsal izquierda de la lengua.



Figuras 2 y 3. Fotografía de biopsia excisional con cortes.

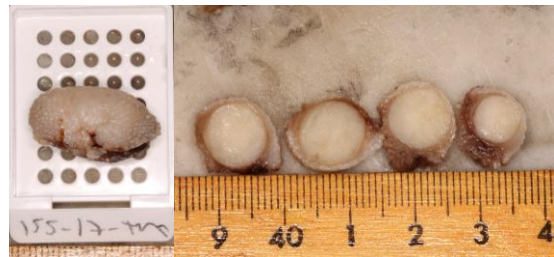
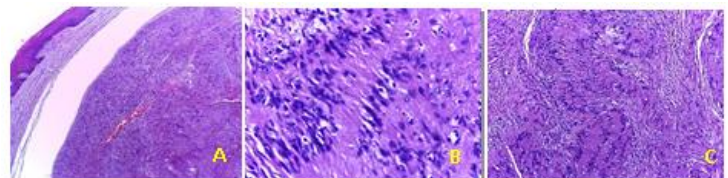


Figura 4. Fotografía del estudio histopatológico con aumentos consecutivos. **A.** Cápsula bien definida separando neoplasia y mucosa (40X). **B y C.** Patrón de organización Antoni A y cuerpos de Verocay, siendo rodeados por patrón de Antoni B (100 y 400X).



## Discusión

En el neurilemoma lingual la distinción del origen del nervio entre hipogloso, glossofaríngeo y nervio lingual es difícil debido a la proximidad entre ellos. La relación directa con el nervio de origen puede demostrarse en un 10-50% de los casos. Constituyen el 8.5% de todos los tumores intracraneales y más del 90% de los tumores del octavo par craneal. Se pueden encontrar a cualquier edad, no obstante, en su ubicación oral se presentan con mayor frecuencia entre la 2ª y la 3ª década, como en el presente caso que se encontró en la segunda década de vida. Los neurilemomas linguales son habitualmente asintomáticos cuando su tamaño es menor a 18.2mm y sintomáticos cuando son mayores de 33mm, de manera que a partir de 3cm comienzan a producir síntomas como disfagia, disnea e incluso cambios en el tono de la voz. Debido a un tamaño menor a 3cm que presentaba el paciente estaba asintomático.

El diagnóstico diferencial se realizó teniendo presente las patologías benignas y tumores malignos según Gallesio & Berrone y Karaca y cols.<sup>12</sup> Por sus características clínicas se diagnosticó como neurofibroma vs neurilemoma vs tumor de células granulares vs hamartoma. Debido a que los schwannomas suelen ser solitarios según Luksic y cols.<sup>13</sup> se descartó la neurofibromatosis. Los estudios complementarios no fueron considerados necesarios para el presente caso, coincidiendo con Hsu y cols. que el diagnóstico histopatológico es el definitivo.<sup>15</sup> El tratamiento realizado fue el indicado para los tumores no encapsulados, así como debido a su alto grado de radioresistencia y a la rara malignización que presentan los neurilemomas no fue indicada la radioterapia.

## Referencias

1. Da Silva L, Duarte B, Boiça B, Rocha-Junior H, Pereira-Stabile C. Intraoral schwannoma: a case report. *Oral And Maxillofacial Surgery*. 2013;17(4):319-321.
2. Kawasaki Y, Kobashi H, Ishii S, Yakushiji N. Intraosseous schwannoma localized in the anterior mandible with multilocular radiolucency: A case report. *Oral Science International* 2016;13 (2):37-40.
3. Touil H, Hamila J, Bouzaïene M. A rare mandibular tumour. *European Annals of Otorhinolaryngology, Head and Neck Diseases*. 2017;134(2):131-134.
4. Yao T, Otsuka H, Koezuka S, Makino T, Hata Y, Iyoda A, et al. Intraosseous Schwannoma of Rib with Severe Back Pain and Characteristic Pathological Findings. *The Annals of Thoracic Surgery*. 2016;102 (2):155-157.
5. Galvez R, Esteffan J, Catalan V, Villagra M, Morales C. Schwannoma lingual: un diagnóstico inesperado a considerar. *Piel*. 2017;32(10): 1-2.
6. Kamath MP, Kini H, Shenoy SV et al. Schwannoma of the base of tongue-A rare presentation. *Egyptian Journal of Ear, Nose, Throat and Allied Sciences*. 2014;15:61-64
7. Moreno-García C, Pons-García MA, González-García R, Monje-Gil F. Schwannoma of Tongue. *Journal of Maxillofacial & Oral Surgery*. 2014; 13 (2):217-221.
8. Guledgud MV, Degala S, Patil K, Maruthi M. Ancient Schwannoma of the tongue. *Journal of Medicine, Radiology, Patology and Surgery* 2016 2:20-23.
9. Ghose P, Mahata M, Datta J, Mukherjee S, Das TK. Lingual Schwannoma-A common tumor in uncommon location. *International Journal of biomedical Research* 2015;6(09):747-748.
10. Krishna AS, Bilahari N., Savithry RPA. An unusual presentation of a lingual Schwannoma at the tip of the tongue -a case report. *Wjpmr* 2016;2(4):126-127.
11. Badilla R, Carrasco R, Cordero E, Pacheco C. Schwannoma of the tongue in an adolescent: a short literature review apropos of a case. *Nt J Odontostomat*. 2013; 7 (2):199-201.
12. Gallesio C, Berrone S. Schwannoma located in the tongue. A clinical case report. *Minerva Stomatologica*.1993;41(12): 583-590.
13. Luksic I, Müller D, Virag M, Manojovic S, Ostovic K. Schwannoma of the tongue in a child. *Journal of Cranio-Maxillofacial Surgery*. 2011; 39 (6): 441-444.
14. Ku H, Yeh W. Cervical schwannoma: a case report and eight years review. *El Journal of Laryngology and Otology*. 2000;114(6):414-417.
15. Hsu YC, Hwang C, Hsu F, Kuo F, Chien C. Schwannoma (neurilemmoma) of the tongue. *Acta Oto-Laryngologica*. 2006;126(8):861-865.
16. George NA, Wagh M, Balagopal P, Gupta S, Sukumaran R, Sebastian P. Schwannoma base tongue:case report and review of the literature. *Gulf J Oncolog*. 2014;1(16):94-100.
17. Qayoom S, Khan S, Bahadur S, Jetley S. Lingual schwannoma: A cytological diagnosis. *Journal of Cytology*. 2016;33(2):111-112.
18. Lira R, Gonçalves Filho J, Carvalho G, Pinto C, Kowalski L. Lingual schwannoma: case report and review of the literature. *Acta Otorhinolaryngologica Italica*. 2013;33(2):37-140.
19. Yamamoto N, Iwamoto M, Bessho H, Yamamoto M, Matsuzaka K, Shibahara T. Schwannoma derived from lingual nerve occurring in floor of mouth. *The Bulletin of Tokyo Dental College*. 2013;54(3):163-169.