

VPH en cavidad oral: condiloma.

López Salazar Ana Lucía,* Basurto Flores Julio Cesar,** Salazar Márquez Raquel.**

Resumen

El condiloma acuminado causado por virus del papiloma humano (VPH) es una enfermedad de transmisión sexual, aparecen con mayor frecuencia como crecimientos rosados en forma de coliflor en áreas húmedas, como los genitales y la boca. Su tratamiento es la escisión quirúrgica. Objetivo: Identificar lesión causada por VPH, y dar un plan de tratamiento adecuado a las necesidades del paciente. Se presenta niña de 4 años acude al posgrado de odontopediatría de la Universidad Autónoma de Sinaloa con lesión en forma de coliflor en su encía insertada, se realizó biopsia excisional y estudio histopatológico, dando resultado; condiloma acuminado, el modo de transmisión no fue determinado. Conclusión: El condiloma acuminado puede ser contagiado por abuso sexual, el odontopediatría debe ser capaz de identificar y buscar opciones de tratamiento en estos casos. El examen clínico, la anamnesis y la interconsulta con especialistas como patólogos bucales son de vital importancia para evitar recidivas.

Palabras clave: VPH, condiloma acuminado, exploración bucal, cavidad bucal.

Abstract

Condyloma acuminatum caused by human papillomavirus (HPV) is a sexually transmitted disease, most often appearing as pink growths in the form of cauliflower in moist areas, such as the genitals and mouth. Its treatment is surgical excision. Objective: To identify an injury caused by HPV, and to give a plan of treatment adapted to the needs of the patient. A 4-year-old girl attended the graduate program in pediatric dentistry at the Universidad Autónoma of Sinaloa with an injury in the form of a cauliflower in her inserted gum, an excisional biopsy and histopathological study were performed, giving results; condyloma acuminata, the mode of transmission was not determined. Conclusion: The condyloma acuminata can be infected by sexual abuse, pediatric dentistry must be able to identify and seek treatment options in these cases. The clinical examination, the anamnesis and the interconsultation with specialists as oral pathologists are of vital importance to avoid relapses.

Keywords: HPV, condyloma acuminatum, oral exploration, oral cavity.

*Alumno de la Especialidad de Odontopediatría de la Facultad de Odontología de la Universidad Autónoma de Sinaloa.

** Profesor de la Especialidad de Odontopediatría de la Facultad de Odontología de la Universidad Autónoma de Sinaloa.

Correspondencia: Ana Lucia López Salazar e-mail: analucialopez03@gmail.com

Recibido: Julio 2018 Aceptado: Octubre 2018

Introducción

Los virus del papiloma humano (VPH) constituyen un grupo viral heterogéneo, cuyo genoma está constituido por ADN de doble cadena helicoidal con una cápside proteica. Se trata de epiteliotrópicos que infectan el estado basal del epitelio y, como resultado, mantienen la transcripción y replicación de su ADN a niveles basales, produciendo lesiones hiperplásicas papilomatosas y verrugosas en piel y mucosas.¹ Hasta la fecha 100 tipos de virus del papiloma humano (VPH) han sido identificados. En la cavidad oral, 24 tipos están asociados con lesiones benignas (tipos de VPH-1, 2, 3, 4, 6, 7, 10, 11, 13, 16, 18, 30, 31, 32, 33, 35, 45, 52, 55, 57, 59, 69, 72 y 73).²

Actualmente se considera que el contagio más común es a través de las relaciones sexuales, al momento de tener contacto con el virus o con algunas lesiones relacionadas. Se ha calculado que, entre el contagio y la aparición de la lesión, puede existir un período que oscila entre 3 meses y varios años, he incluso se han reportado casos donde hay presencia del virus y no de alguna

lesión.³ Otra forma de contagio, es la transmisión vertical madre-hijo, cuando la madre gestante, portadora de VPH, se lo transmite al feto o al recién nacido, durante el momento del parto.⁴

El condiloma acuminado es causado por virus del papiloma humano (HPV), específicamente por el subtipo 6 y 11.⁵ Es una enfermedad de transmisión sexual que ocurre con mayor frecuencia como crecimientos rosados de color similar a la mucosa, parecido a la coliflor, aparecen en áreas húmedas, como los genitales, recto y cavidad bucal.⁶

Ambos sexos se ven afectados por igual, con mayor incidencia en personas de 20 años. Los informes de condiloma acuminado en niños son raros.⁷ La infección es generalmente transmitida por relaciones sexuales, así como por auto inoculación de las manos.⁵ El condiloma acuminado en la población pediátrica es 11/2 a dos veces más prevalente en las niñas que en los niños, principalmente con antecedentes de un posible abuso sexual.³

Histológicamente son lesiones de epitelio escamoso estratificado con acantosis y escasa paraqueratosis, con prolongaciones epiteliales densas y elongadas, es frecuente observar células coilocíticas en la capa cornea y espinosa del epitelio.⁸

La razón de la apariencia clínica e histológica del crecimiento exofítico de la lesión es similar al papiloma escamoso.⁷ El tratamiento es la escisión quirúrgica que puede efectuarse mediante criocirugía, escisión con bisturí, electrodesecación o ablación con láser, las recurrencias son comunes relacionadas con el tejido circundante de aspecto normal que puede alojar al agente infeccioso.⁸

Descripción del caso

Paciente femenino de 4 años 11 meses de edad quien acude por primera vez al posgrado de odontopediatría de la Universidad Autónoma de Sinaloa. El motivo de la consulta por palabras propias del tutor (Tía) es porque "tiene una bolita en el diente que le crece".

En su anamnesis encontramos que dentro de sus antecedentes hereditarios la madre de la niña falleció por tuberculosis; además de padecer sífilis al momento de gestación de la paciente, el nacimiento fue por medio de un parto eutócico.

Al realizar el examen intraoral de la niña se observó una lesión papilar de color similar a la mucosa entre los órganos dentarios 81 y 82, la lesión se encontraba por vestibular y lingual, de base sésil (Figura 1).

Por lo que se decide hacer interconsulta con el patólogo bucal, quien toma la decisión de realizar una biopsia excisional (Figura 2) para su estudio histopatológico, y confirmar el diagnóstico presuntivo de condiloma acuminado oral (Figura 3).

Durante la cirugía la paciente estuvo cooperadora se utilizó la técnica decir, mostrar y hacer, así como desensibilización y control de voz. En base a los hallazgos anteriores, la presentación clínica e histológica se confirma el diagnóstico de condiloma acuminado. Sin embargo, el método de transmisión no ha podido ser determinado.

En la cita posterior a la cirugía, se observa que la paciente presenta lengua geográfica la cual no había estado activa en citas pasadas (figura 4), por lo que se pide que este acudiendo a consulta trimestralmente para estar en observación y evitar recidivas.

Figura 1. A) Condiloma acuminado arcada inferior. B) Vista lingual. C) Vista vestibular.

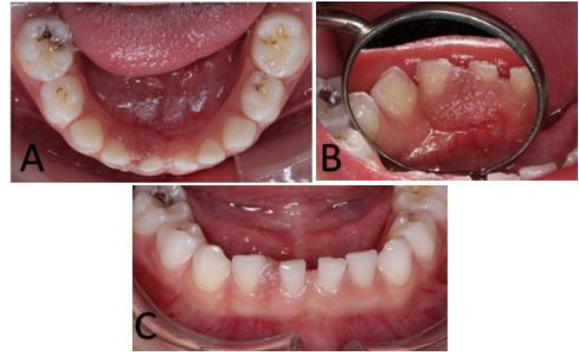

Figura 2. A y B momento de la escisión quirúrgica. C) Apósito postcirugía. D) Lesión eliminada.

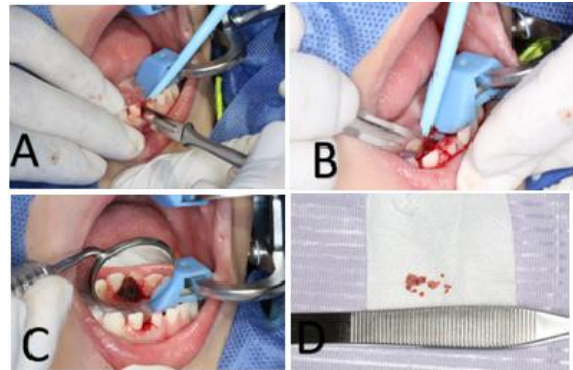


Figura 3. Corte histológico teñido con hematoxilina y eosina presencia de acantosis e hiperqueratosis con presencia de coilocitos.

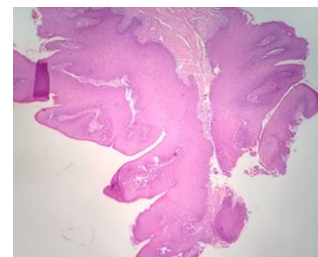
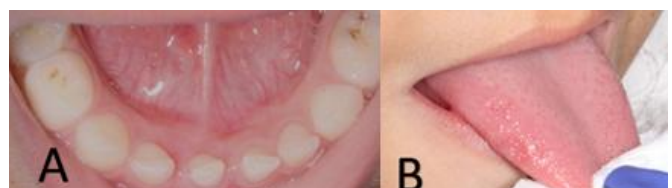


Figura 4. A) Dos semanas después de la cirugía. B) Lengua geográfica activa.



Discusión

La transmisión sexual del VPH está ampliamente reconocida como una de las causas de verrugas genitales, anales y bucales; pero también se ha revelado que se puede adquirir el virus por vías no sexuales, como la transmisión vertical y en el periodo prenatal.⁹

Las lesiones orales asociadas con el VPH en niños no son comunes; sin embargo, algunos autores creen que la presencia de ellas como el condiloma acuminado está asociada con el abuso sexual.¹⁰ Se ha informado que el condiloma acuminado afecta la mucosa de la encía, las mejillas, los labios y el paladar duro,¹¹ el diagnóstico de las lesiones por VPH en la mucosa bucal se realiza teniendo en cuenta las características clínicas de la lesión (color blanco o morado en dependencia del grado de queratinización del epitelio mucoso, la superficie es rugosa, de bordes pronunciados e irregulares, sésiles o pediculadas, únicas o múltiples y generalmente asintomáticas).¹²

El condiloma acuminado en la población pediátrica es 11/2 a dos veces más prevalente en las niñas que en los niños.³ Cuando se identifica a un niño con condiloma es necesario discutir con los padres o tutores los posibles modos de transmisión de la infección que los origina, entre ellos la vía sexual.¹²

En este caso no se ha podido determinar cuál fue la vía de transmisión. La presencia de la lesión en la mucosa bucal ocurre como resultado del contacto bucogenital con una persona infectada. Aparecen como pequeños nódulos de color rosa que crecen lentamente, se fusionan y dan como consecuencia lesiones papilares que se pueden queratinizar.⁵

El odontopediatría debe de identificar las manifestaciones clínicas del abuso infantil, ser capaz de distinguir lesiones patológicas y realizar las interconsultas para establecer un plan de tratamiento integral e interdisciplinario, ya que es difícil conocer los efectos a largo plazo del abuso sexual para el niño. La gravedad del resultado se vincula con otros factores, incluyendo la edad en la cual se produjo el último abuso, la duración y la frecuencia.¹¹

Aunque actualmente no existe cura médica para eliminar una infección del papilomavirus, las lesiones intraepiteliales escamosas y las verrugas que estos virus causan pueden ser tratadas. Los métodos que se utilizan para tratar las lesiones intraepiteliales escamosas incluyen la cauterización en frío (enfriamiento que destruye el tejido), el tratamiento láser (cirugía con una luz de alta intensidad), el tratamiento de escisión quirúrgica por medio del asa eléctrica (LEEP, por sus siglas en inglés), así como la cirugía convencional.¹³ En la mayoría de los casos el tratamiento de elección es la cirugía.¹⁴

Se tomó la decisión de realizar biopsia escisional por la edad de la niña, con el fin de no dejar secuelas y evitar recidivas. Además de tomar en cuenta el grado de cooperación de la paciente (FKL4). Independientemente del método utilizado, el condiloma acuminado debe ser tratado porque es contagioso y extenderse a otras superficies orales.¹¹

Finalmente es importante que debido a que la infección por virus del papiloma humano es cada vez más frecuente en el adulto, en la población infantil también se ha incrementado, motivo por el cual es fundamental que los profesionales de la salud obtengan el conocimiento y las herramientas necesarias para atender niños con este tipo de infección ya que no sólo el paciente y su familia suelen verse afectados por un diagnóstico precipitado o erróneo, también el médico puede tener serios problemas sobre todo en el ámbito legal.¹⁵

Referencias

1. González A, Gonzáles DM, Drusso G. Diagnóstico y tratamiento de un papiloma solitario de lengua. Reporte de un caso y revisión de la literatura. *Revista Odontológica Mexicana*. 2016; (20) 1: 39-43
2. Dos Santos R, Ribero T, Carvalho F, Berdeber CM, Carneiro J, Castro GF. Human papilloma virus in the oral cavity of children. *J Oral Pathol Med*. 2011; 40: 121-6.
3. Babich S, Haber S, Caviedes E, Teplitsky P. Condylomata acuminata in a boy. *JADA*. 2003; 134: 331-334.
4. Kui LL, Xiu Hertzio, Ning LY. Condiloma Humano e Infección del Virus Papiloma Humano en mucosa bucal en Niños. *Abolladura de Pediatría*. 2003; 25(2):149-53.
5. Gaitán-Cepeda LA, Quezada-Rivera D. Medicina y patología Bucal guía diagnóstica de lesiones de la mucosa bucal. México: Trillas. 2015.
6. Butler S, Molinari J, Plezia R, Chandrasekar P, Venkat H. Condyloma acuminatum in the oral cavity: four cases and a review. *Reviews Of Infectious Diseases*. 1998; 10 (3): 544-550.
7. Santosh AB, Boyd D, Laximinarayana K. Proposed clinico-pathological classification for oral exophytic lesions. *J Clin Diagn Res*. 2015; 9 (9): 1-8.
8. Chairez AP, Vega MME, Zambrano GG, García CAG, Maya GIA, Cuevas GJC. Presencia del virus papiloma humano en la cavidad oral: Revisión y actualización de la literatura. *Int. J. Odontostomat*. 2015; 9 (2):233-238.
9. Harris Ricardo Jonathan, Rebolledo Cobos Martha, Fortich Mesa Natalia. Papiloma bucal en pacientes Pediátricos: Potencial Transmisión Materna. *RevClinMed Fam*. 2012 Feb; 5 (1): 46-50.
10. Rice PS, Mant C, Cason J, Bible J, Muir P, Kell B, Best JM. High prevalence of human papillomavirus type 16 infection among children. *J Med Virol*. 2000; 61 (1): 70-5.
11. Canovas A, Danelon M, Macedo M, Frederico R, Percinoto C. Condyloma acuminata in the tongue and palate of a sexually abused child: a case report. *BMC Res Notes*. 2014, 7:467
12. Estrada G, Márquez M, González E, Nápoles M, Ramón R. Infección por virus del papiloma humano en la cavidad bucal. *MEDISAN*. 2015; 19(3): 300-306.
13. Vasallo F, López-Pintor R, De Arriba L, Hernández G, López A. Papiloma oral. *Cient Dent*. 2009; 6 (1):123-125.
14. Margolis S. Therapy for condyloma acuminatum: a review. *Rev Infect Dis*. 1982; 4:829-836.
15. García-Piña C, Loredó-Abdalá A, Sam-Soto S. Infección por virus del papiloma humano en niños y su relación con abuso sexual. *Acta Pediatr Mex* 2008;29(2):102-8.