

Caso Clínico

Manejo de defecto Seibert clase III por medio de injerto de tejido conectivo.

López Pemberthy Leilany, Pacheco Yadira.

Resumen

La pérdida de órganos dentales conllevan a la atrofia de los procesos alveolares generando defectos óseos, siendo el más prevalente el defecto clase III de Seibert (55.8%). Pacientes con presencia de este tipo de defectos y sonrisa alta se dan a la búsqueda de obtener mejoría en la estética sin resultados favorables, debido al uso de restauraciones protésicas que no logran igualar los tejidos circundantes. Se presenta un caso de paciente femenina de 49 años de edad con una prótesis fija de 11 a 22 desadaptada, con presencia de un defecto Seibert clase III en zona del pónico y con una sonrisa alta, por lo cual se indicó cambio de la prótesis y aumento de reborde con un injerto de tejido conectivo el cual tiene como finalidad mejorar la estética con obtención de resultados más naturales y acordes con los tejidos circundantes.

Palabras clave: Injerto de tejido conectivo, defecto óseo, aumento de reborde.

Abstract

The loss of dental organs leads to atrophy of the alveolar processes causing bone defects, being the most prevalent the class III defect of Seibert (55.8%). Patients with the presence of this type of defects and smiles in the search to obtain the improvement in aesthetics without favorable results, by the use of prosthetic restorations that can not match the surrounding tissues. A case of a 49-year-old female patient with a defective hand prosthesis from 11 to 22 is presented, with the presence of a Seibert class III defect in the pontic area with a high smile, which indicates the change Of prosthesis and weight gain with a connective tissue graft which aims to improve aesthetics by obtaining more natural results and in accordance with the surrounding tissues.

Keywords: connective tissue graft, bone defects, alveolar ridge increase.

Universidad Popular Autónoma del Estado de Puebla.
Correspondencia: Leilany Lopez Pemberthy. e-mail: leilanylp@hotmail.com
Recibido: Septiembre 2017 Aceptado: Noviembre 2017

Introducción

El proceso alveolar es un tejido dependiente de un órgano dental que se desarrolla en conjunto con la erupción de los dientes. Estudios clínicos y radiográficos han mostrado marcada alteración de altura y ancho de las crestas alveolares subsecuentes a la remoción de uno o múltiples órganos dentales, generando en los procesos alveolares la atrofia o el colapso óseo.¹ Estas deformaciones en cresta parcialmente edéntulas es un mayor problema en restauraciones ubicadas en la región anterior, ya que representa un déficit y compromiso en la estética del paciente siendo aún más agravante en aquellos que presentan una sonrisa alta mostrando más del 100% de la corona clínica dental.^{2,3}

Las deformidades del reborde pueden ser atribuidas a diversas causas, tales como: enfermedad periodontal avanzada, fractura ósea o perforaciones radiculares, formación de abscesos periodontales o endodónticos, fracasos de implantes, defectos de desarrollo, quistes, neoplasias, prótesis mal adaptadas pero principalmente por traumatismos o exodoncias realizadas con poco cuidado⁴. Se ha propuesto varias

clasificaciones de defectos de cresta alveolar con el fin de estandarizar y facilitar su entendimiento. Seibert propuso 3 clases en función de la pérdida de dimensión vestibulolingual o apicocoronal (figura 1).^{5,6} Se analizaron esos defectos de acuerdo con sus características morfológicas y se concluyó que 55,9% de los casos observados presentaron una deformidad Clase III, seguidos por 32,4% con Clase I y 2,9% con Clase II.⁴

En el pasado, esas deformidades del reborde eran sustituidas con materiales protésicos en un esfuerzo por restaurar el contorno maxilar. Los resultados clínicos eran pónicos gruesos y alargados, que formaban prótesis con sobre contorno, bordes que simulaban el tejido óseo / gingival perdido, epítisis o presencia de espacios negros. Esos artificios tenían como propósito el tratar de solucionar o minimizar las dificultades morfológicas presentes, pero al mismo tiempo no ofrecían un resultado estético aceptable.⁷

Por lo tanto se han ideado procedimientos quirúrgicos para solucionar los defectos generados en la mucosa alveolar. Dependiendo del

del caso y requerimientos de los pacientes se pueden emplear distintas técnicas quirúrgicas regenerativas y/o técnicas mucogingivales para aumentar el reborde alveolar. Las técnicas utilizando injertos de tejidos blandos, para la corrección de los distintos tipos de defectos alveolares, pueden ser por medio de injertos pediculados o injertos libres. Entre los injertos pediculados se destaca la técnica de "rollo" la cual propone la preparación de la región donante por medio de la separación del epitelio del tejido gingival localizado en la porción palatina adyacente al defecto. El formato del colgajo debe ser trapecoidal y de ser posible la dimensión de la preparación debe ser mayor (aproximadamente 30%) que la cantidad de tejido que se va a aumentar en la región vestibular del reborde, para compensar la contracción que ocurre en el injerto después del periodo de cicatrización y remodelación. El pedículo de tejido conectivo en palatino es rotado hacia vestibular en el área del defecto y estabilizado. Esta técnica está mayormente indicada en deformidades del reborde clase I de Seibert, teniendo una gran ventaja al favorecer la nutrición del injerto ya que no es desprendido del área donante, convirtiéndose en un procedimiento más predecible. Una de las desventajas es la extensión limitada de área receptora ya que se requiere suficiente espesor de tejido blando en la zona palatina.^{4,8}

A consecuencia de la complejidad en el tratamiento de las deformidades avanzadas del reborde, se desarrollaron las técnicas de injerto de tejido conjuntivo sub-epitelial y el injerto gingival libre. En 1980 Langer y Calagna fueron los pioneros en la utilización de injerto de tejido conectivo para el aumento de defectos del reborde alveolo en la zona anterior superior así como en otras zonas, en la cual se prepara un lecho receptor ya sea con método abierto (colgajo) o cerrado (bolsillo), y se obtiene una porción de injerto de tejido conectivo del paladar libre de epitelio, siendo indicada para defectos de clase I a III.^{4,7,9}

Teniendo en cuenta actualmente diversas técnicas para la obtención del injerto, Langer y Langer en 1985 describieron la técnica trampilla basada en la realización de tres insisiones, dos verticales y una

horizontal; Bruno en 1994, describía otra técnica que consistía en la realización de dos incisiones lineales horizontales; por último, Hurzeler describió, en 1999, una técnica en la que realiza una única incisión lineal⁵. Luego de la toma del injerto de tejido conectivo de la zona donadora, se procede a la estabilización de este en el lecho receptor y es suturado junto con el cierre el colgajo que lo cubrirá. Adicional a la técnica para obtener el injerto del paladar hay una consideración anatómica que se debe tener en cuenta al momento de incidir. La arteria palatina mayor realiza un recorrido postero anterior desde el agujero palatino mayor hacia el agujero nasopalatino, y se puede encontrar endiferentes alturas respecto a la unión cemento esmalte de premolares y molares, ya sea a 7mm (paladar plano), 12 mm (paladar medio) y a 17 mm (paladar alto).¹⁰

Otra técnica para aumento de reborde alveolar por medio de tejido blando fue descrita en 1968 por Sullivan y Atkins con la utilización de injerto libre gingival del paladar, y Meltzer en 1979¹¹ corrigió una deformidad del reborde en un área estética para la posterior confección de una prótesis fija. La técnica original se basa en la preparación de un lecho receptor a espesor parcial continuando con la toma de un injerto de tejido blando compuesto de epitelio y tejido conectivo del paladar el cual es posicionado teniendo mucha atención en lograr la estabilidad de este injerto ya que solo será sostenido por las suturas y no tendrá un colgajo que lo cubra¹² siendo una técnica mayormente indicada para casos severos de defectos de reborde.

Descripción del caso

Se presenta paciente femenina de 49 años de edad a consulta odontológica en la clínica de UPAEP, la cual no refiere ninguna enfermedad sistémica y, actualmente no está sometida a ninguna terapéutica farmacológica. El motivo por el cual acude fue la incomodidad con su estética al sonreír en la zona anterosuperior, ya que presentaba una prótesis fija en mal estado. Según la clasificación de la Sociedad Americana de Anestesiología es una paciente ASA tipo I, es decir, paciente sano sin haber sido sometido a ninguna cirugía electiva.

Figura 1. Vista oclusal del defecto clase III de Seibert.

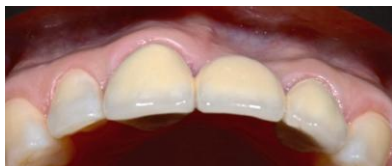

Figura 2. Vista Frontal de la prótesis desajustada de 11 a 22 con presencia de recesión Miller I.

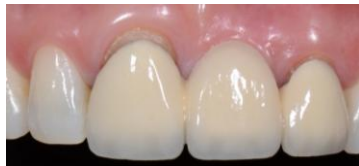

Figura 3. Preparación de lecho quirúrgico.

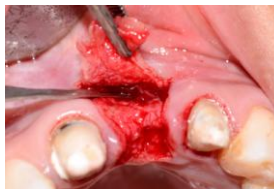

Figura 4. Incisión lineal y obtención del injerto de tejido conectivo.

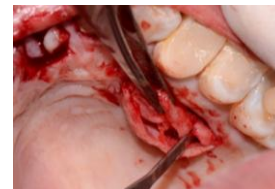

Figura 5. Injerto de tejido conectivo cosechado.

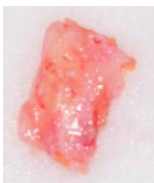


Figura 6. Sutura del paladar.

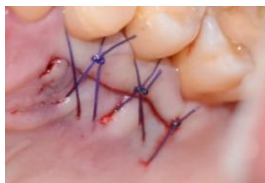

Figura 8. Estabilización del injerto en el lecho receptor.

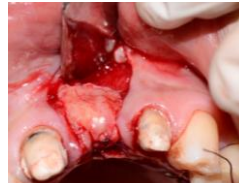

Figura 9. Posicionamiento del provisional libre de presión sobre el injerto.

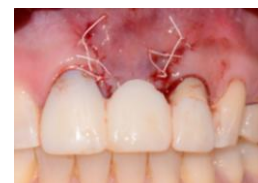

Figura 10. Una semana de cicatrización.

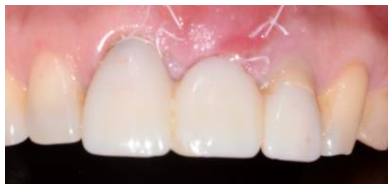

Figura 12. Dos semanas de cicatrización.

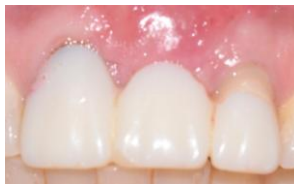
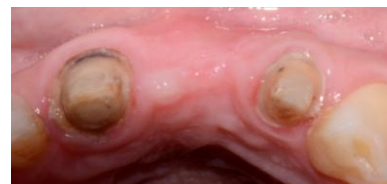
Figura 13. Dos meses de cicatrización.



Tras una correcta valoración de la historia clínica, se realizan los estudios radiográficos y el estudio periodontal, mostrando ser una paciente con una excelente higiene oral y sin problemas periodontales. A la evaluación clínica de la zona de la prótesis fija de 11 a 22 con pónico sustituyendo el diente 21, se determina estar desajustada y presentando recesiones Miller I en ambos pilares (Figuras 1 y 2), adicional a esto, se observa un biotipo fino y un defecto Seibert III en zona del pónico con una apariencia poco estética al sonreír ya que la paciente presenta una sonrisa alta, mostrando más de 4 mm de encía.¹³

En conjunto con el área de restaurativa y periodoncia se decide el cambio de la prótesis fija y aumento de tejido blando en zona del pónico con injerto de tejido conectivo. Se procede al retiro de la prótesis fija de 11 a 22 desadaptada y la elaboración de un provisional para el periodo de cicatrización. Luego de la respectiva anestesia local en el área a tratar, se realizan incisiones paralelas cercas de los dientes adyacentes a la cresta deficiente, empezando aproximadamente de 6 a 12 mm palatino a la cresta. Estas incisiones se extendieron sobre el reborde y facialmente hacia la unión mucogingival levantando un colgajo

a espesor parcial. Tomando precauciones y así evitar incidir en los surcos de los órganos dentarios 11 y 22, lo cual podría causar recesiones en ellos (Figuras 3). Una vez preparado el lecho receptor, nos cercioramos que exista buena elasticidad del tejido para realizar un cierre primario al momento de colocar el injerto. Pasamos al lecho donador (paladar) mediante la técnica descrita por Hurzeler (Figuras 4 y 5) y se sutura el paladar asegurando la hemostasia de este (Figura 6).

Se procede a la adaptación del injerto en el sitio receptor, fijándolo con suturas simples en cada extremo hacia palatino (Figura 7) Una vez asegurado el injerto, realizamos el cierre primario del colgajo y así cubrir el injerto en su totalidad por medio de suturas simples a lo largo de las incisiones (Figura 8). Al término de la cirugía se vuelve a posicionar el provisional dejando la zona del injerto libre de presión (Figura 9). La adaptación del injerto libre de tejido conectivo sobre el lecho receptor en sobre se produce a lo largo de una serie de fases; la primera, la *fase inicial*, se produce desde el momento de post-intervención hasta el tercer día, destacando la existencia de una fina capa de exudado entre el injerto y el lecho receptor, durante este periodo el injerto sobrevive con una

circulación plasmática avascular procedente del estrecho contacto con el lecho receptor; el epitelio del injerto se genera al principio de esta etapa, descamándose a continuación.

La segunda etapa, de revascularización, se desarrolla desde el tercer al décimo primer día (Figura 10), desencadenando una anastomosis entre los vasos del lecho y del injerto, proliferando gradualmente la red de vasos sanguíneos en el trasplante, y creando una unión fibrosa entre receptor e injerto, acompañada de una nueva reepitelización del injerto por proliferación del epitelio de los tejidos adyacentes. La última fase, de *maduración del tejido*, transcurre desde el décimo primer día hasta el cuarenta y dos (Figuras 11 y 12), el sistema vascular del injerto se restablece y el epitelio.¹⁴

Discusión

Los defectos del reborde alveolar son frecuentes después de una extracción dental o por enfermedad periodontal, por lo que afecta la función y estética. Actualmente, se cuenta con técnicas quirúrgicas periodontales para corregir dichos defectos obteniendo excelentes resultados, teniendo en cuenta la calidad y cantidad de tejido blando existente en la zona edéntula para permitir la elevación de un colgajo y, por lo tanto evitar la perforación de este, mejorando la irrigación del injerto en el lecho receptor.⁵

El uso de técnicas mucogingivales para eliminar defectos en zona de pósticos en área estética es una opción factible al momento de mejorar el llenado de papilas y los contornos y así evitar el uso de cera rosa o materiales alternos para mimetizar estas deformidades. Langer y Calagna en el año de 1980 fueron de los pioneros en emplear tratamiento periodontales de estas zonas edéntulas, mediante injertos de tejido conectivo subepiteliano, con el propósito de mejorar la estética.⁷ Un año después, Garber y Rosenberg introdujeron las técnicas de injerto de tejido conectivo después de preparar un colgajo en forma de bolsa en el lecho receptor con el propósito de aumentar el reborde para la colocación de una prótesis fija.¹⁵

En este caso clínico uno de los factores importantes era la recuperación de la estética por medio de la aplicación de dichas técnicas periodontales las cuales nos asegura menor tasa de rechazo biológico con una aceptación más óptima del organismo del paciente reduciendo el tiempo postquirúrgico, mejorando el biotipo periodontal y evitando el uso de materiales restaurativo para el camuflaje de los defectos en los rebordes edéntulos.

Referencias

1. Araujo MG, Lindhe J: Dimensional Ridge Alterations Following Tooth Extraction. An Experimental Study in the Dog. J Clin Periodontol. 2005; 32: 212-218.
2. Abrams H, K., Opezyk RA, Kaplan A.L. Incidence of anterior ridge deformities in Partially edentulous. J Pros Den. 1987; 57(2): 191-194.
3. Philips E. The Classification of Smile Patterns. J Can Dent Assoc. 1999; 65:252-254.
4. Paulo G. Henriques. Estetica en periodoncia y cirugía plástica periodontal. 1ª edición. Amolca. Colombia, 2006.
5. Castaño E, Vignau L, García P, Martínez B. Autoinjerto de tejido conectivo para aumento del volumen de tejidos blandos. Indicaciones y aplicación clínica. Av Periodon Implantol. 2008; 20 (2): 113-120.
6. Sepulveda A, Lopez A, Gaspar K. Aumento del reborde alveolar por medio de injertos autologos de tejido blando en la zona antero-superior. Caso clínico. Revista odontológica mexicana 2012; 16 (4): 259-263.
7. Langer B, Calagna L.J. The subepithelial connective tissue graft. JProsthet Dent. 1980; 44: 363-67.
8. Scharf D, Tamow D. Modified Roll Technique for Localized Alveolar Ridge Augmentation. Int J Periodont Rest Dent. 1992; 12:415-425.
9. Langer B, Calagna L. The Subepithelial Connective Tissue Graft, A New Approach to the Enhancement of Anterior Cosmetic. J Prosthetic Dent. 1982; 2:23-31.
10. Reiser G, Bruno J, Mahan P, Larkin L. The Subepithelial Connective Tissue Graft Palatal Donor Site: Anatomic Consideration for Surgeons. Int J Periodontol Rest Dent. 1996; 16:131-137.
11. Meltzer J. Edentulous Area Tissue Graft Correction of an Esthetic Defect. A Case Report. J Periodontol. 1979; 50 (6): 320-322.
12. Paulo C, Philip M, Barrie K. The use of free gingival grafts for aesthetic purposes. Periodontology 2000. 2001; 27: 72-96.
13. Simon Z, Rosenblatt A, Dorfman W. Eliminating a Gummy Smile with Surgical Lip Repositioning. The journal of cosmetic dentistry. 2007; 23 (1): 100-108.
14. Oliver RC, Loe H, Karring T. Microscopic evaluation of the healing and revascularization of free gingival grafts. Journal of periodontal research. 1968; 3 (2):84-95.
15. Garber DA, Rosenberg ES. The edentulous ridge in fixed prosthodontics. Compend Cont Educ Dent. 1981; 2: 212-233.