

## Importancia del diagnóstico y manejo del tumor odontogénico queratoquístico.

Rodríguez Fernández María del Sagrado Corazón, Lama González Esperanza Mercedes, Hernández Solís Sandra Elena, Rueda Gordillo Florencio.

### Resumen

**Objetivo.** Determinar la importancia del diagnóstico y manejo del Tumor Odontogénico Queratoquístico. El Queratoquiste Odontogénico (QO), se origina de restos epiteliales de la lámina dental, o de una extensión de las células basales del epitelio bucal. En 2005 la OMS lo clasificó, como neoplasia benigna de naturaleza odontogénica, denominándolo Tumor Odontogénico Queratoquístico (TOQ por contener una capa paraqueratósica en un 85%-95%, ortoqueratósica en un 5%-15% o combinación de ambas en un 7%, y porque aunque no es propenso a malignizarse, se han reportado casos. **Caso clínico.** Mujer de 27 años asintomática que acude para la extracción de 3os molares, observándose radiográficamente imagen radiolúcida trilobulada asociada al molar inferior derecho. Fue eliminada con el 3er molar y reportada histológicamente como un queratoquiste odontogénico. Con evolución favorable, el control seguirá los próximos 5 años. **Discusión.** El TOQ presenta agresividad, recurrencia, capacidad para destruir hueso medular, y reporte de malignización mayor, a los demás del área. Por esto, si no se trata correctamente, el resultado podría llevar a una pobre calidad de vida. De ahí que la relevancia de su diagnóstico y manejo, se deban enfrentar con una actitud distinta a otra entidad quística.

**Palabras clave:** diagnóstico, tumor, odontogénico queatoquístico.

### Abstract

**Objective.** To determine the importance of diagnosis and management of Odontogenic Keratocyst. The Keratocyst Odontogenic (KO), originating from epithelial remnants of the dental lamina, or an extension of the basal cells of the oral epithelium. In 2005, the WHO classified it as benign neoplasm of odontogenic nature, calling Queratoquístico Odontogenic Tumor (TOQ by parakeratotic layer containing a 85% -95%, orthokeratotic 5% -15% or combination of both in a 7% because although it is not likely to become malignant, cases have been reported. **case report.** Women of 27 asymptomatic years who come for the extraction of 3th molars, radiographically observed radiolucent trilobulada associated with right lower molar. It was removed with molar 3rd and reported histologically as a odontogenickeratocyst. with favorable developments, control will the next 5 years. **Discussion.** The TOQ presents aggressiveness, recurrence, ability to destroy medullary bone, and report greater malignancy, others in the area. Therefore, if not treated properly, the result could lead to a poor quality of life. Hence the importance of its diagnosis and management, will be faced with a different attitude to another cystic entity.

**Keywords:** molar-incisor hypomineralization, pulpotomy, triple antibiotic paste.

Docentes de la Facultad de Odontología de la Universidad Autónoma de Yucatán.

Correspondencia: María del Sagrado Corazón Rodríguez Fernández e-mail: msrodri@correo.uady.mx

Recibido: Octubre 2015 Aceptado: Enero 2016

### Introducción

El tejido que recubre y prolifera las estructuras embrionarias, tiende a desaparecer por apoptosis una vez que finaliza su función. Sin embargo, restos del mismo, pueden quedar inactivos y bajo ciertos estímulos generar patologías como los quistes. El Queratoquiste Odontogénico (quiste odontogénico del desarrollo) fue descrito por Philipsen en 1956.<sup>1</sup> Se origina de restos epiteliales de la lámina dental, o también de una extensión de las células basales del epitelio bucal.<sup>2</sup> En 2005 la OMS lo reclasificó, como una neoplasia benigna de naturaleza odontogénica, denominándolo Tumor Ondotogénico Queratoquístico,<sup>3</sup> y según Mosqueda, en México esta entidad se diagnostica en un 21.6%, de entre todos los quistes de la región bucal.<sup>4</sup>

### Características Clínicas

Suele ser asintomático, y si la lesión es grande puede asociarse con dolor, drenaje e inflamación.<sup>5</sup> La mayoría

aparece en la 2ª y 3ª décadas, aunque pueden acontecer a cualquier edad.<sup>6</sup> Se presenta más en hombres 2:1; afecta en un 60%- 80% la mandíbula; tiene predilección por las regiones del tercer molar inferior, tercer molar superior y premolares inferiores.

Su tamaño va de 1-7cm; existe expansión de las corticales, lo que provoca aumento de volumen, crepitación a la palpación, y asimetría facial. La mucosa presenta un aspecto y coloración normal.<sup>7</sup>

### Aspecto Radiográfico

Se observa como una zona radiolúcida unilocular circular u ovoidal, con bordes escleróticos festoneados, o como una imagen multiloculada en lesiones de mayor tamaño; puede estar incluida la corona de un diente,<sup>3</sup> así como visualizar resorción radicular, desplazamiento de dientes, y divergencia de raíces.<sup>6</sup> Se asemeja a otros quistes y tumores que ocurren en los maxilares.<sup>3</sup>

### Aspecto Histopatológico

Su pared es delgada, de tejido conectivo fibrolaxo, la capa basal presenta células cuboidales a columnares con núcleos prominentes.<sup>7</sup> Revestido de un epitelio escamoso estratificado, con una capa de tipo paraqueratósico en un 85% - 95%, de tipo ortoqueratósico en un 5% - 15% y la combinación de ambos tipos en un 7%. La luz contiene restos de queratina, y en ocasiones sangre; se pueden encontrar microquistes (quistes satélites) en la pared (7% - 26%), e islas epiteliales en un 25%.<sup>8,9,10</sup>

### Malignización

No es propenso a malignizarse, pero se han reportado casos.<sup>11</sup> Puede transformarse en un ameloblastoma o un carcinoma de células escamosas<sup>12</sup> con una incidencia 15 veces más alta que los demás quistes de los maxilares; y está asociado en un 7% con el Síndrome de carcinoma nevoide de células basales,<sup>13</sup> también conocido como Síndrome de Gorlin Goltz (desorden hereditario autosómico dominante).<sup>14</sup> En un estudio realizado en Brasil; se diagnosticaron 98 casos como queratoquiste odontogénico, el 4.6% de estos presentó el Síndrome de carcinoma nevoide de células basales.<sup>15</sup> En otro estudio realizado en México; se diagnosticaron 37 casos como queratoquiste odontogénico, el 5.41% de estos presentó el mismo Síndrome.<sup>7</sup> Lo que concuerda con los datos de otros autores que van de 1.4% a 8.8%.<sup>16,17</sup>

### Pronóstico y Tratamiento

Como tratamiento conservador está su descompresión un año antes de la remoción quirúrgica completa.<sup>18</sup> El tratamiento radical incluye ostectomía periférica, resección ósea, maxilectomía o mandibulectomía parcial.<sup>19</sup> El defecto óseo resultante puede ser rellenado con materiales para acelerar el sanado del hueso o utilizar un trasplante de hueso autógeno;<sup>12</sup> el tratamiento radical debe ser reservado para las transformaciones carcinomatosas debido a sus daños funcionales y estéticos.<sup>7</sup> Es importante dar seguimiento regular al paciente durante los 5 años después de la remoción quirúrgica, debido a su recurrencia de 2.55% a 62.5%.<sup>19</sup>

### Descripción del caso

Paciente femenina de 27 años de edad que acude al consultorio dental para las extracciones de los 4 terceros molares incluidos y así dar inicio a un tratamiento ortodóntico. Clínicamente se encontraba totalmente asintomática sin signos ni síntomas de patología. Radiográficamente (Radiografía panorámica), se observó una imagen radiolúcida trilobular asociada al 3er molar inferior derecho de aproximadamente 7 cm

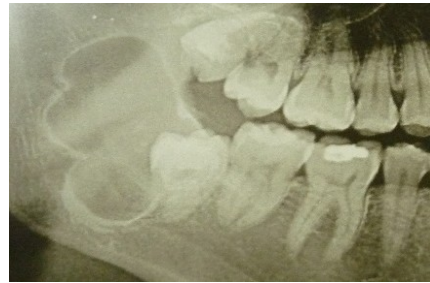

Figura 1. Imagen radiográfica.

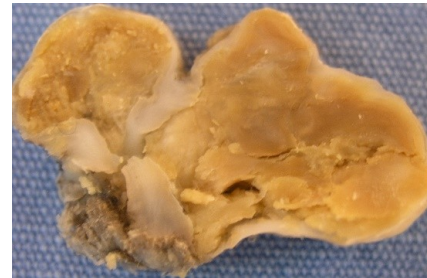

Figura 2. Corte sagital de espécimen.

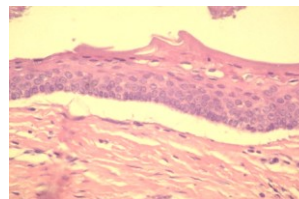


Figura 3. Epitelio con paraqueratina

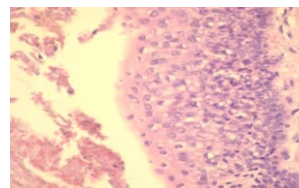


Figura 4. Epitelio con paraqueratina.

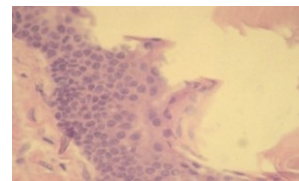


Figura 5. Epitelio con paraqueratina.




Figura 6. Contenido quístico de queratina.

de longitud y que abarcaba parte de la rama ascendente, aparentemente por una lesión quística (Figura 1). Se eliminó el 3er molar y la lesión quística en su totalidad con una cápsula gruesa y un contenido semisólido (Figura 2). Fue enviado para su estudio histopatológico y reportado como queratoquiste con áreas focales de paraqueratina (Figuras 3-6). La paciente ha cursado satisfactoriamente y continúa bajo control hasta los 5 años.

## Discusión

En este estudio se presenta un caso clínico de queratoquiste y aunque se han presentado varios casos aislados, en Yucatán no existe un estudio de todos ellos y de los que han estado asociados a carcinomas o ameloblastomas, por lo que se desconoce el porcentaje de malignización existente.

En un trabajo realizado en el Laboratorio de Anatomía Patológica del Departamento de Patología y Diagnóstico Oral de la Facultad de Odontología de la Universidad Federal de Río de Janeiro, Brasil; se diagnosticaron 98 casos en 92 pacientes como queratoquiste odontogénico, de septiembre de 1983 hasta septiembre del 2008; de este registro, el 4.6% de los pacientes presentaron el Síndrome de carcinoma nevoide de células basales lo cual concuerda con los datos obtenidos por otros autores que obtuvieron un rango de 1.4% a 8.8%.<sup>20,21</sup>

En una investigación conjunta de los Servicios de Cirugía maxilofacial y Anatomía Patológica del Hospital de Especialidades del Centro Médico Nacional "La Raza", del IMSS, México, se diagnosticaron 37 casos como queratoquiste odontogénico durante el periodo de 1980-2000, en ambos sexos y sin ningún límite de edad; de este registro, el 5.41% de los casos presentaron el Síndrome de carcinoma nevoide de células basales.<sup>11,21</sup>

Con base en la alta recurrencia reportada en la literatura el tratamiento del queratoquiste odontogénico debe tener como objetivo: la erradicación de la patología, la reducción de su recurrencia y la disminución de la morbilidad del paciente. Pero son diferentes los criterios de los cirujanos maxilofaciales con respecto a su manejo; algunos eligen el tratamiento quirúrgico conservador (enucleación y curetaje cuidadoso), otros, la intervención quirúrgica radical, por su dificultad de eliminación y su tendencia a recidivar.

Entre los tratamientos propuestos para la eliminación de la lesión, está su descompresión, por lo menos un año antes de su remoción quirúrgica completa, pues al engrosar la pared del quiste, lo hace más fácil de remover. También la criocirugía con nitrógeno líquido se usa en las lesiones extensas donde pueda afectarse estructuras vitales con el método convencional.<sup>22</sup>

El tratamiento quirúrgico radical incluye resección ósea en bloque; la forma más agresiva es la maxilectomía o mandibulectomía parcial, las cuales son raramente necesarias.<sup>19,23</sup> Asimismo los defectos óseos pueden ser rellenados con una serie de materiales para acelerar la formación del hueso o mediante trasplante de hueso autógeno.<sup>15</sup> Las lesiones que envuelven el proceso condilar de la mandíbula pueden requerir la

desarticulación y la siguiente reconstrucción con injerto óseo causando daños funcional y estéticos, especialmente cuando se trata de paciente jóvenes, dándoles una pobre calidad de vida. Por lo que, las cirugías radicales para los queratoquistes, como las desarticulaciones deberían estar reservadas para los casos de transformaciones carcinomatosas.<sup>7</sup>

Es importante dar seguimiento al paciente con intervalos regulares después de la remoción quirúrgica de un queratoquiste odontogénico, debido a que se ha reportado en la literatura una recurrencia de 2.55% a 62.5%, lo que ha generado importantes controversias respecto al manejo actual de esta entidad.<sup>2</sup>

La mayoría de la recurrencias ocurren dentro de los 5 años después del tratamiento se sabe que la recurrencia puede ser por varios motivos: remoción incompleta o lesiones quísticas residuales ocasionando el desarrollo de nuevas formaciones (quistes hijos o islas epiteliales en la pared del quiste original de algún remanente en el hueso o tejido blando); nuevos queratoquistes desarrollados a partir de un brote de la línea basal del epitelio oral; y continuas formaciones de nuevos quistes en pacientes con el Síndrome de Gorlin Goltz.<sup>14,22</sup>

Con base en los trabajos reportados en la literatura sobre los diferentes tratamientos empleados en los queratoquistes, podemos concluir que es indispensable hacer una valoración detallada de esta entidad, para la elección del tratamiento adecuado: conservador mediante la enucleación, combinado, empleando además un quelante, o radical con ostectomía quirúrgica.<sup>24</sup>

De los quistes de la región maxilofacial, el Tumor Odontogénico Queratoquístico es el que presenta mayor agresividad, alta tasa de recurrencia, gran capacidad para destruir grandes áreas del hueso medular, y reporte de malignización mayor a los demás quistes de la zona. Debido a lo anterior, si estas lesiones displásicas no se tratan de la manera correcta, el resultado final podría llevar al paciente a una pobre calidad de vida o la muerte. De ahí, la relevancia para que el diagnóstico y manejo de esta entidad se deban enfrentar con una actitud distinta comparada con cualquier otra entidad quística.

## Referencias

1. Philipsen P. Keratocystic odontogenic tumor. World Health Organization Classification of Tumours-Pathology & Genetics, Head and Neck Tumours. Lyon, IARC Press. 2005; 306-307.
2. Shear M. Cysts of the regions. Oxford: Butterworth-Heinemann. 1992.
3. Cavalcanti M, Veltrini V, Ruprecht A, Vincent S, Robinson R. Squamous cell carcinoma arising from an odontogenic cyst the importance of computed tomography in the diagnosis of malignancy. *Oral Surg Oral Med Oral Pathol Oral Radiol Endod.* 2005; 100: 365-368
4. Toller P. Origin and growth of odontogenic cysts of the jaw. *Ann R Coll Surg Engl.* 1967; 40: 306-336.
5. Blanas N, Freund B, Schwartz M, Furst I. Systematic review of the treatment and prognosis of the odontogenic keratocysts. *Oral surg Oral Med Oral Pathol Oral Radiol Endod.* 2000; 90-553.
6. Foley W, Terry B, Jacoway J. Malignant transformation of an odontogenic keratocyst: report of case. *J Oral Maxillofac Surg.* 1991; 49: 768-771.
7. Meara J, Shah S, Li K, Cunningham M. The odontogenic keratocyst: a 20 year clinicopathologic review. *Laryngoscope.* 1998; 108 (2); 280-283.
8. El-Hajj G, Anneroth G. Odontogenic keratocysts: a retrospective clinical and histologic study. *Int J Oral Maxillofac Surg.* 1996; 25: 124-129.
9. Caldas F, Andion M, Flores P, Pires A, Costa L, Fernandes A, Nunes J. Orthokeratinized odontogenic cyst: a report of two cases in the mandible. *Rev Odonto Cienc* 2012; 27(2): 174-8.
10. Campos-Leite T, Meirelles-Jr V, Rangel-Janini ME. Tumor Odontogénico Queratoquístico: Estudio Clínico e Histopatológico Retrospectivo Basado en la Nueva Clasificación de la OMS. *Int J Odontostomatol* 2011; 5(3): 227-34.
11. González-Alva P, Tanaka A, Oku Y, Yoshizawa D, Itoh S, Sakashita H, Ide F, Tajima Y, Kusama K. Keratocyst odontogenic tumor: a retrospective study of 183 cases. *J Oral Sci.* 2008; 50 (2): 205-212.
12. Pradel W, Eckelt U, Lauer G. Bone generation after enucleation of mandibular cysts: comparing autogenous grafts from tissue-engineered bone and iliac bone. *Oral Surg Oral Med Oral Pathol Oral Radiol Endod.* 2006; 101: 285-290.
13. Chirapathomsakul D, Sastravaha P, Jansisanont P. A review of odontogenic keratocysts and the behavior of recurrences. *Oral Surg Oral Med Oral Pathol Oral Radiol Endod.* 2006; 101: 5-9.
14. Gorlin R. Nevoid Basal Cell Carcinoma Syndrome. *Medicine (Baltimore).* 1987; 66 (2):98-111.
15. Fitzpatrick PJ, et al. Gorlin Syndrome or nevoid Basal Cell Carcinoma Syndrome. *Can Med Assoc J.* 1982; 127: 465-70.
16. Yoshida H, Onizawa K, Yusa H. Squamous cell carcinoma arising in association with an orthokeratinized odontogenic keratocyst. *J Oral Maxillofac Surg.* 1996; 54 (5): 647-651.
17. Campos T, Meirelles V, Rangel M. Tumor odontogénico queratoquístico: estudio clínico histopatológico nueva clasificación de la OMS *Int J Odontostomatol.* 2011; 5(3): 227-34.
18. Marker P, Brondum N, Clausen P, Bastian H. Treatment of a large odontogenic keratocyst by decompression and later cystectomy. *Oral Surg Oral Med Oral Radiol Endod.* 1996; 82: 122-131
19. Miselman F. Surgical Management of the odontogenic keratocyst: conservative approach. *J Oral Maxillofac Surg.* 1994; 52:264-6.
20. Mosqueda A, Irigoyen M, Díaz M, Torres A. Quistes odontogénicos. Análisis de 856 casos. *Medicina Oral.* 2002; 7: 89-96.
21. Cadena J, Muñiz G, Tapia D, Flores A, Orozco M. Queratoquiste odontogénico, revisión de 20 años en la Unidad Médica de Alta Especialidad, Hospital de especialidades CMN "La Raza" IMSS 1980-2000. *Revista Mexicana de Cirugía Bucal y Maxilofacial.* 2010; 6 (1): 4-13.
22. Lund V. Odontogenic Keratocyst of the maxilla: a case report. *Br J Oral Maxillofacial Surg.* 1985; 23: 210-215.
23. Morgan T, Burton C, Quian F. A retrospective review of treatment of the odontogenic keratocyst. *J Oral Maxillofac Surg* 2005;63(5):635-9
24. Moctezuma Bravo G, Magallanes-González E. Quistes Odontogénicos. Estudio de 103 casos. *Rev Med Ins Seguro Sac* 2009;47(5) 493-6.