

## Manejo odontológico de paciente con discapacidad intelectual moderada secundaria a autismo.

Félix Cárdenas Margarita,\* Salazar Márquez Raquel,\*\*  
Soto Sainz Jesús Eduardo,\*\* Silva Benítez Erika de Lourdes.\*\*

### Resumen

La discapacidad intelectual (DI) comprende una compleja variedad de anomalías, desde diferentes niveles de coeficiente intelectual hasta distintas conductas adaptativas, sociales y capacidad de autonomía, comunicación, rendimiento escolar y autocuidado. Se presenta el caso de una paciente femenina de 16 años de edad con discapacidad intelectual moderada secundaria a autismo que acudió por primera vez a la Clínica de Pacientes Especiales del Posgrado de Odontopediatría de la Universidad Autónoma de Sinaloa. En el examen intraoral se observó higiene oral deficiente, gingivitis generalizada, múltiples lesiones cariosas incipientes y presencia de manchas blancas. El tratamiento odontológico se llevó a cabo mediante el uso de diferentes técnicas de manejo conductual, así como el uso de pictogramas representando la rutina de trabajo dental. La desensibilización es una técnica que nos ayuda a disminuir los temores y tensión del paciente, logrando una respuesta positiva para realizar procedimientos sencillos, y así desarrollar cada vez tratamientos más complejos manteniendo la cooperación del paciente.

Palabras clave: Discapacidad intelectual, desensibilización, tratamiento odontológico.

### Abstract

Intellectual disability comprises a complex variety of anomalies, from different levels of IQ to different adaptive, social behaviors and capacity for autonomy, communication, school performance and self-care. We present the case of a female patient of 16 years of age with moderate intellectual disability secondary to autism who first came to the Clínica de Pacientes Especiales del Posgrado de Odontopediatría de la Universidad Autónoma de Sinaloa. In the intraoral examination, poor oral hygiene, generalized gingivitis, multiple incipient carious lesions and the presence of white spots were observed. The dental treatment was carried out through the use of different behavioral management techniques, as well as the use of pictograms representing the routine of dental work. Desensitization is a technique that helps us to reduce the patient's fears and tension, achieving a positive response to perform simple procedures, and thus develop more and more complex treatments while maintaining patient cooperation.

Key words: Intellectual disability, desensitization, dental treatment.

\*Alumno de la Especialidad de Odontopediatría de la Facultad de Odontología de la Universidad Autónoma de Sinaloa.

\*\*Profesor de la Especialidad de Odontopediatría de la Facultad de Odontología de la Universidad Autónoma de Sinaloa.

Correspondencia: Erika Silva e-mail: erikasilva@uas.edu.mx

Recibido: Mayo 2018 Aceptado: Agosto 2018

### Introducción

La discapacidad según la Organización Mundial de la Salud (OMS, 2012) y la Clasificación Internacional del Funcionamiento de la Discapacidad y de la Salud (CIF, 2001), es un término general que abarca las deficiencias, limitaciones de la actividad y restricciones de la participación.<sup>1,2</sup>

El término discapacidad intelectual (DI) es cada vez más utilizado reemplazando el uso de la expresión "retraso mental".<sup>3</sup> Según la Asociación Americana de Discapacidades Intelectuales y del Desarrollo (AAIDD, 2010), se define como una discapacidad caracterizada por limitaciones significativas en el funcionamiento intelectual y la conducta adaptativa, que abarca habilidades sociales cotidianas y prácticas.<sup>3,4</sup>

A nivel mundial se señala que la DI es frecuente, con un alto impacto en el funcionamiento individual y una prevalencia aproximada de 1-4%.<sup>5</sup> Las estimaciones de discapacidad intelectual

oscilan entre 1-3%, con una proporción de hombres a mujeres de 1.6:1.<sup>6</sup> En Latinoamérica su prevalencia es cuatro veces mayor, por su asociación a factores como desnutrición, complicaciones obstétricas y perinatales, prematura, intoxicación por plomo e infecciones del Sistema Nervioso Central (SNC).<sup>7</sup> En el censo del año 2010, los reportes oficiales sobre la discapacidad en México provienen exclusivamente del Censo de Población y Vivienda, que no representa una medición diagnóstica, pero aporta datos nacionales al respecto; de acuerdo con este informe la DI alcanzó al 5.1% de la población total.<sup>8</sup>

Entre las causas de DI se incluyen anomalías genéticas, así como factores ambientales prenatales, perinatales y postnatales. La sospecha de DI puede surgir durante la infancia, su identificación se determina con mayor certeza a la edad de 5 años, cuando las habilidades cognitivas se vuelven más estables.<sup>9</sup> Su diagnóstico implica

historia prenatal/nacimiento, antecedentes familiares e información sobre el curso y el inicio de las demoras en el funcionamiento motor, del lenguaje, social, emocional y adaptativo.<sup>10</sup> Se utilizan herramientas de detección como el cuestionario de edades y etapas, el examen físico que incluye un examen neurológico completo, medición del perímetro cefálico y atención a las características asociadas con los síndromes genéticos, y una evaluación integral del funcionamiento intelectual y adaptativo a través de pruebas neuropsicológicas.<sup>9</sup>

Existe una gran variabilidad en las actitudes y comportamientos de estos pacientes, por consiguiente, se han establecido niveles de DI en función del Coeficiente Intelectual (CI), por lo que pueden especificarse diferentes grados de intensidad: leve, moderado, severo y profundo.<sup>10</sup> Su tratamiento abarca un manejo integral (intervenciones médicas, psicológicas, educativas y sociales).<sup>11</sup>

Los pacientes con DI constituyen un reto para el odontólogo, el cual tiene que capacitarse para poder diseñar estrategias apropiadas para su atención. Los tratamientos odontológicos son poco convencionales para estos pacientes, por lo que deben adaptarse las técnicas conforme a las particularidades que presente. La prevención es la mejor opción, la cuestión es que generalmente llegan a la consulta dental por un problema bien establecido y no por una revisión de rutina.<sup>12</sup>

A pesar de que no existen alteraciones bucales típicas o exclusivas en el niño y adolescente con DI, estos pacientes se encuentran más expuestos a desarrollar patologías bucales debido a que es bastante común una higiene bucal deficiente, una alta ingesta de carbohidratos y medicamentos que favorece el desarrollo de caries y enfermedad periodontal; esto aunado a que el manejo de la conducta dificulta el tratamiento odontológico por lo que muchas veces este no es llevado a cabo debido al poco conocimiento del especialista de las técnicas adecuadas.<sup>13</sup>

Cuando estos pacientes se presentan a la consulta odontológica, una opción para su manejo es el uso de la desensibilización, la cual busca disminuir miedos aprendidos o reacciones fóbicas

con el fin de proveer al paciente con nuevas y más placenteras percepciones para relacionarlas a la situación que provoca la ansiedad. La técnica incluye realizar métodos para relajar al paciente y describirle circunstancias que guardan relación con sus miedos. Las escenas deben ser presentadas de forma gradual, de manera que lentamente se introduzca a situaciones cada vez más próximas al objeto temido.<sup>14</sup>

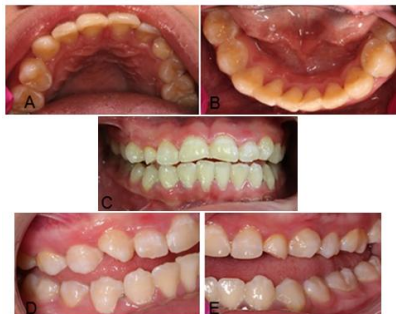Otra técnica es la de decir, mostrar y hacer, esta consiste en decir el tipo de procedimiento que se va a realizar y permitir que el paciente lo conozca y se familiarice con el procedimiento antes de realizarlo. Aunque es efectiva en algunos pacientes, en otros puede resultar improductiva debido al déficit de comunicación. Igualmente, es importante darle tiempo al paciente con DI para adaptarse al ambiente y al personal ya que se ha demostrado que retienen más fácilmente la información de manera visual que verbal.<sup>15</sup>

### Descripción del caso

Paciente femenino de 16 años de edad acude por primera vez a la Clínica de Pacientes Especiales del Posgrado de Odontopediatría de la Universidad Autónoma de Sinaloa. En su historia clínica, en los antecedentes personales la madre refiere diagnóstico de discapacidad intelectual moderada secundaria a autismo desde los 4 años de edad, en antecedentes personales no patológicos refiere que es la primera vez que acude a consulta dental, cepillado una vez al día solamente por las mañanas. Al realizar el examen intraoral se observó higiene oral deficiente, presencia de placa dentobacteriana, gingivitis generalizada, múltiples lesiones cariosas incipientes y presencia de manchas blancas (Figura 1).

Cabe hacer notar que además de realizar historia clínica odontológica en esta primera cita se le realizó al tutor de la paciente una serie de preguntas sobre la frecuencia en la ingesta de alimentos y de bebidas cariogénicas para saber el valor potencial cariogénico. Con la asesoría de un nutriólogo, se diagnosticó un riesgo moderado y se le dio al tutor una hoja semanal para registrar el tipo de alimentación durante el día, posterior a esto, se le agendaron citas al área de nutrición

Figura 1. Fotografías intraorales, A) Arcada superior, B) Arcada inferior, C) Arcada oclusal, D) Lateral derecha, E) Lateral Izquierda.



para realizar modificaciones en el régimen alimenticio, logrando una mejoría para estimular a la paciente a tener una dieta más saludable.

Antes de realizar cualquier tratamiento odontológico se decidió iniciar con el manejo de conducta, esto con el fin de proveerle a la paciente una experiencia de tratamiento exitosa. Para esto en una primera cita se utilizó la técnica decir, mostrar y hacer utilizando un macromodelo dental y un cepillo dental didáctico, con los que se reforzó la técnica de cepillado buscando hacerle comprender la importancia de cepillar sus dientes haciéndolo de una manera sencilla y atractiva para la paciente (Figura 2A), aunado a esto se le mostraron dibujos de los instrumentos más usados en la consulta odontológica colocando a un lado el instrumental y se le pidió que los iluminara, esto con el fin de que se familiarizara con cada uno de ellos (Figura 2B).

En una segunda cita se realizó el reforzamiento del cepillado dental utilizando pictogramas que representan esta rutina y al mismo tiempo realizándola con ayuda de su tutor (Figura 2C). El reforzamiento positivo consistió en elogios, aplausos, abrazos, y la entrega de calcomanías de estrellas como premio.

En la siguiente cita se comenzó con la técnica de desensibilización mostrando una vez más el instrumental dental, iniciamos con el espejo bucal (Figura 3A), explorador, eyector, pinzas de curación y cucharilla de dentina y se realizó el primer control de higiene obteniendo una aceptación completa al tratamiento (Figuras 3B y C). Se colocó la tinción Tri Plaque ID Gel Revelador de Placa (GC) con un microbrush dental, para retirarla solución utilizamos la jeringa

Figura 2. Técnica de decir, mostrar y hacer. A) Uso de Macro modelo y cepillo dental didáctico, B) Paciente iluminando espejo dental, C) Pictograma que muestra técnica de cepillado.



Figura 3. Desensibilización. A) La paciente explora con el espejo bucal, B) Se muestra y explica el uso de los retractores, C) Control de higiene.

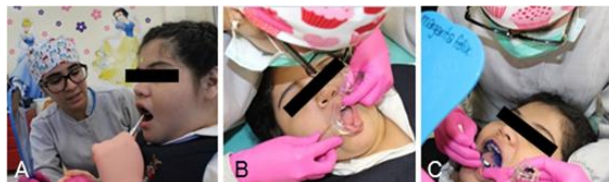

Figura 4. Tratamiento restaurativo. A) Colocación de grapa dental, dique de hule y abreboca, B) Se observa paciente cómoda y relajada durante la consulta dental, C) Se realiza operatoria dental.

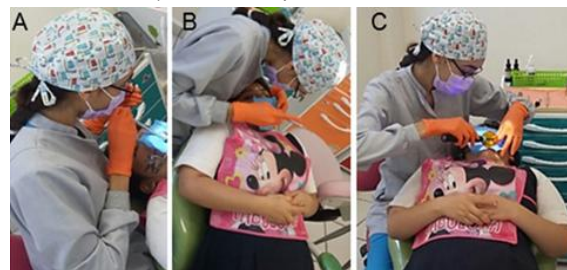
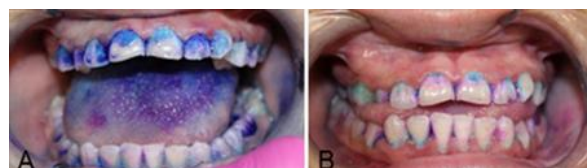


Figura 5. Control de higiene. A) Inicial, se observa nivel de placa dentobacteriana. B) Final, se mejora la higiene debido al cambio de hábitos dietéticos y de higiene dental.



triple con aguay se mostró al tutor las zonas donde debía de ayudar a la paciente a mejorar el cepillado dental, después de esto se realizó el control de higiene con la pieza de baja velocidad, cepillo para profilaxis y pasta profiláctica para retirar la placa dentobacteriana, antes de finalizar la cita, colocamos flúor acidulado en gel al 0.2% y dimos indicaciones al tutor sobre la no ingesta de alimentos y bebidas durante 30 minutos.

En la cuarta cita continuamos con la técnica de desensibilización mostrando a la pacientes el abreboca, jeringa carpule, dique de hule, grapa dental y los materiales restaurativos para llevar a cabo la operatoria dental, dejamos que la paciente oliera los instrumentos e hiciera uso de ellos durante la consulta para que los conociera,

la música clásica nos ayudó a tener un ambiente de relajación y comodidad (Figura 4), durante esta cita se colocó sellador de fosetas y fisuras en el órgano dental 37 y ionómero de vidrio Equia Forte (GC) en el órgano dental 36, además se realizó el tratamiento restaurativo completo durante las siguientes citas el cual consistió en la colocación de selladores de fosetas y fisuras en los órganos dentales 17, 16, 15, 14, 24, 25, 26, 27, 37, 36, 35, 34, 47, 46, 45 y 44 para prevenir la presencia de caries obteniendo resultados exitosos. Al finalizar la operatoria dental, realizamos de nuevo un control de higiene para monitorear el nivel de placa dentobacteriana, en el cual pudimos notar que disminuyó en grandes cantidades, gracias a la modificación de hábitos alimenticios y de higiene dental por parte de la paciente y con la ayuda de su tutor (Figura 5).

### Discusión

Según Lozada L.M.S y cols. en base a las características de los niños y adolescentes con discapacidad intelectual y de acuerdo a su coeficiente intelectual se pueden establecer las alternativas de tratamiento para cada uno de ellos. Los niños y adolescentes con discapacidad intelectual leve deben ser manejados por el odontopediatría a través del abordaje conductual con las diferentes estrategias para el acondicionamiento. En el caso de los niños y adolescentes con discapacidad Intelectual moderado además de las técnicas de acondicionamiento se puede utilizar la técnica de premedicación oral y en caso de ser necesario la restricción física.<sup>16</sup>

Por otro lado Silvestre refiere que entre las técnicas que permiten el manejo y tratamiento clínico odontológico de pacientes con DI se encuentra el manejo conductual, la cual es la más utilizada en pacientes con DI leve o moderado en los que se puede establecer un mínimo grado de comunicación.<sup>17</sup>

Longobardi y Martínez, describen que la técnica desensibilización se emplea para reducir los temores y tensión del paciente. Se logra enseñando una respuesta competente como la relajación, y luego se introducen progresivamente estímulos más amenazantes a medida que el paciente se desensibiliza. Se realizan procedimientos fáciles y menos amenazantes dejando

los más difíciles para más adelante. Presentando primero el espejo, pinza, conos de goma y luego el explorador, la turbina, y jeringa cuando el paciente tiene una DI leve o moderada.<sup>18</sup>

En el caso de nuestra paciente obtuvimos mejores resultados con la técnica de desensibilización, logrando la cooperación y el manejo de la conducta durante el tratamiento odontológico, la evolución del comportamiento fue mejorando logrando que la paciente se sintiera cómoda y relajada, por lo que no fue necesario el uso de restricción física o premedicación oral. Consideramos que el ser la primera experiencia odontológica de la paciente y no necesitar tratamiento de urgencia fueron factores que dieron pie a realizar un manejo conductual previo y obtener un éxito en este caso clínico. Además es importante hacer notar el apoyo del tutor es sumamente importante para lograr el éxito del tratamiento odontológico.

La desensibilización es una técnica que nos ayudo a disminuir los temores y tensión del paciente logrando una respuesta positiva para realizar procedimientos sencillos y así desarrollar cada vez tratamientos más complejos manteniendo la cooperación del paciente, es importante contar con la capacitación para brindar la mejor atención a pacientes con discapacidades cognitivas, físicas y sensoriales ya que requieren una atención y seguimiento especial.

**Agradecimientos:** Se le agrade a la Nutrióloga Blanca Cota Quintero por su contribución en las recomendaciones dietéticas para la paciente.

## Referencias

1. World Health Organization. Temas de Salud. Discapacidades. Organización Mundial de la Salud. WHO; 2012.
2. World Health Organization. Clasificación Internacional del Funcionamiento de la Discapacidad y de la Salud. Organización Mundial de la Salud. Geneva: WHO; 2001.
3. Schalock R, Borthwick-Duffy S, Bradley V, Buntix W, Coulter M, Craig E, et al. Intellectual Disability. Definition, Classification, and Systems of Supports. 11th Edition. Washington, D.C.: American Association on Intellectual and Developmental Disabilities, 2010.
4. Luckasson R, Borthwick-Duffy S, Buntix W, Coulter D, Craig E, Reeve A, cols. Mental Retardation. Definition, Classification and Systems of supports. 10th Edition. Washington, DC: American Association on Mental Retardation, 2002.
5. Frey GC, Temple VA. Health Promotion For Latin Americans With Intellectual Disabilities. *Salud Pública Méx.* 2008; 50:167–177.
6. Leonard H, Wen X. The epidemiology of mental retardation: challenges and opportunities in the new millenium. *Ment Retard Dev Disabil Res Rev.* 2002; 8 (3): 117-34.
7. Salvador-Carulla L, Rodríguez-Blázquez C, Martorell A. Intellectual disability: an approach from the health sciences perspective. *Salud Pública Méx* 2008; 50(2):142–50.
8. Instituto Nacional de Estadística, Geografía e Informática. Síntesis metodológica y conceptual del Censo de Población y Vivienda 2010. México; 2011.
9. Pivalizza P, Seema L. Intellectual disability in children: Evaluation for a cause. In: Post T, editor. UpToDate. Waltham, MA: 2016.
10. Curry CJ, Stevenson RE, Aughton D, Byrne J, Carey JC, Cassidy S, et al. Evaluation of mental retardation: recommendations of a Consensus Conference: American College of Medical Genetics. *American journal of medical genetics.* 1997; 72(4):468–77.
11. Márquez C, Zanabria SM, Pérez BV, Aguirre GA, Arciniega BL, Galván G. Epidemiología y manejo integral de la discapacidad intelectual. *Salud Ment.* 2011; 34(5): 443-9.
12. Lehl G. Issues In Dental Care Of Children With Intellectual Disability. *Open Access Scientific Reports.* 2013; 2: 695.
13. Górski M, Buczkowska-Radlińska J. Teeth and periodontium status of moderately mentally retarded children and the health awareness of their parents. *Ann Acad Med Stetin.* 2007; 53(2):92-9.
14. Teixeira A, Guinot J, Bellet D. Técnicas de modificación de la conducta en Odontopediatría. *Revisión bibliográfica. Odontol Pediatr.* 2008; 16 (2) 108-120.
15. Marshall J, Sheller B, Williams BJ, Mancl L, Cowan C. Cooperation predictors for dental patients with autism. *Pediatr Dent.* 2007 Oct; 29(5):369-376.
16. Lozada MS, Guerra ME. Alternativas de atención odontológica en niños y adolescentes con discapacidad intelectual. *Rev odontopediatr Latinoam.* 2012; 2 (2).
17. Silvestre, J. Odontología en Pacientes Discapacitados. Valencia: Editorial Laboratorios Kin, S.A., 2004.
18. Longobardi M, Martínez V. Condiciones del Componente Bucal de Salud en un grupo de Pacientes Institucionaliza- dos con Retardo Mental del Área Metropolitana. (Trabajo Especial de Grado no publicado). 1997. Universidad Central de Venezuela. Caracas.