

## Caso Clínico

## Uso de malla de Ti e injertos óseos en reconstrucción de rebordes alveolares

Rosete-Barajas Luis E, Flores-González José Antonio.

## Resumen

La enfermedad periodontal es el principal factor de la pérdida de los órganos dentarios, el edentulismo establece cambios morfológicos en el reborde alveolar, con la intención de restablecer la función, fonética, estética y factores psicosociales de los pacientes, se han recurrido a diversas técnicas y procedimientos quirúrgicos previos para la reconstrucción de los rebordes alveolares. Objetivo: Conocer el uso de la técnica de reconstrucción por medio de Malla de Titanio, la seguridad de su uso en el procedimiento de Regeneración ósea guiada (ROG). Materiales y Métodos: Paciente femenino con Diagnóstico de Periodontitis Crónica Severa, en la cual se realizó un procedimiento de ROG utilizando una malla de Titanio; debido a la pérdida de órganos dentarios anteriores superiores y que requiere de aumento vertical y horizontal de la pre maxila, bajo los siguientes criterios: Inclusión: Haber presentado tratamiento de primera fase periodontal, tener un buen control de placa < 25%, y ser paciente ASA I o II Exclusión: No mantener un control de placa ideal < 25%, ser paciente ASA III o IV, o cursar con hábito crónico de tabaquismo. Resultados: Posterior a seis meses de regeneración se obtuvo, ganancia de hueso mayor en sentido horizontal en la zona intervenida, se discuten los resultados y complicaciones postoperatorias. Conclusión: El uso de la malla de titanio para regeneración ósea de los maxilares es una técnica predecible de éxito en la reconstrucción ósea de los maxilares.

Palabras claves: Regeneración ósea Guiada, Injertos óseos, cirugía pre protésica. Implantes dentales.

## Abstract

Periodontal disease is the main factor of the loss of the dental organs, edentulism establishes morphological changes in the alveolar ridge, with the intention of restoring the function, phonetics, aesthetics and psychosocial factors of the patients, they have resorted to diverse techniques and previous surgical procedures for the reconstruction of the alveolar ridges. Objective: To know the use of the technique of reconstruction by means of Titanium Mesh, the safety of its use in the guided bone regeneration (ROG) procedure. Materials and Methods: Female patient with Severe Chronic Periodontitis Diagnosis, in which a ROG procedure was performed using a Titanium mesh; due to the loss of upper anterior dental organs and that requires vertical and horizontal augmentation of the pre-maxilla, under the following criteria: Inclusion: Having presented periodontal first phase treatment, having a good plaque control <25%, and being patient ASA I or II Exclusion: Do not maintain an ideal plaque control <25%, be a patient ASA III or IV, or have a chronic habit of smoking. Results: After six months of regeneration, greater bone gain was obtained horizontally in the intervened area, the results and postoperative complications are discussed. Conclusion: The use of titanium mesh for bone regeneration of the jaws is a predictable technique of successful bone reconstruction of the jaws.

Key words: Guided bone regeneration, bone grafts, pre-prosthetic surgery. Dental implants

Posgrado de Periodoncia e implantología de la Universidad Popular Autónoma del Estado de Puebla.

Correspondencia: Luis Enrique Rosete Barajas e-mail: enriquerosete18@gmail.com

Recibido: Junio 2017 Aceptado: Septiembre 2017

## Introducción

Los implantes dentales se han convertido en un tratamiento rutinario dentro de la práctica protésica de los pacientes parcialmente desdentado ó desdentado total.<sup>1</sup> Un adecuado volumen y cantidad de hueso es el factor más importante para lograr la osteointegración de los implantes y lograr una buena estabilidad primaria.<sup>2</sup> El éxito estético y funcional de la restauración de un implante depende de su óptima colocación tridimensional, ésta es influenciada por la calidad del tejido blando, por la altura y grosor del reborde residual óseo, así como la posición buco-lingual deseada protésicamente.<sup>3</sup>

La pérdida de volumen óseo alveolar posterior a una extracción dental ocurre como proceso fisiológico de atrofia sin embargo ocurre también debido a enfermedad periodontal, patologías dentales y de los maxilares, traumatismos de los dientes y contorno alveolar.<sup>4,5</sup> Adicionalmente la remoción traumática de

los dientes causa pérdida ósea, ésta podría prevenirse, al utilizar técnicas atraumáticas de exodoncia conjuntamente con técnicas de preservación ósea. Este fenómeno ha sido bien documentado<sup>4,6,7,8</sup>

La reabsorción y remodelación del reborde alveolar después de la extracción dental es un fenómeno natural en la cicatrización, el cual, aunque fisiológico es indeseable y posiblemente evitable con el uso de técnicas de preservación alveolar, sin embargo, al presentarse impacta negativamente en la colocación de un implante dental.<sup>9-11</sup>

Esto en particular es importante en la región anterior del maxilar, donde una posición radicular prominente es generalmente acompañada por una pared vestibular extremadamente fina y frágil.<sup>5, 11-13</sup> Las demandas estéticas y funcionales en la periodoncia e Implantología moderna, sugieren reponer los tejidos perdidos

blandos y duros antes de la colocación de un implante dental.<sup>2</sup> En la actualidad existen diferentes alternativas quirúrgicas para la reconstrucción de defectos residuales. La regeneración ósea guiada (ROG) ha sido una técnica utilizada exitosamente a través de los años obteniendo aumento de volumen óseo en dimensiones verticales, horizontales y en ambos sentidos. Puesto que la colocación de un implante es una decisión protésica, es necesaria la reconstrucción de los tejidos periodontales perdidos para así obtener resultados predecibles desde el punto de vista estético y funcional.<sup>2</sup>

### Descripción del caso

Paciente del sexo femenino de 39 años de edad, la cual acude a la Clínica de Periodoncia del Posgrado de la Universidad Popular Autónoma del Estado de Puebla (UPAEP). Se trata de femenino de raza latina, sin antecedentes de enfermedades sistémicas. En su ingreso a la Clínica de Periodoncia se realizó Historia Clínica, evaluación clínica incluyendo estudio periodontal, así como estudio radiográfico intraoral y toma de fotografías. Entre sus antecedentes en la historia clínica dental refiere haber cursado con tratamiento de Ortodoncia, en el cual se realizó el retiro de premolares superiores e inferiores a la edad de 24 años. Su diagnóstico de ingreso fue: Gingivitis Inducida por Placa Dentobacteriana Localizada y Periodontitis Crónica Generalizada Moderada y Severa.

Dado el diagnóstico y bajo el Consentimiento Conscientemente Informado de su plan de Tratamiento, conjuntamente con la Especialidad de Odontología Restaurativa se procedió a iniciar su tratamiento. El tratamiento por parte de Periodoncia Incluyó: Fase I consistente en Higienización, Control de Placa, Instrucción de Técnica de Cepillado Dental (Bass Modificado), Raspado y Alisado y Retiro del órgano dentario no 17 debido a pronóstico desfavorable endoperiodontal. Odontología Restaurativa sugiere el retiro de órganos dentarios 12, 11 y 21 (Figuras 1 y 2).

La paciente se mantuvo en Terapia de Control de Placa cinco meses antes del procedimiento quirúrgico. En base a la pérdida de los órganos dentarios y la masa ósea correspondiente se clasifica el defecto como Seibert III. Por tal motivo se decide realizar reconstrucción ósea por medio de la Técnica de Malla de Titanio.

Previo al tratamiento quirúrgico se procedió a la toma de estudios de gabinete para su interconsulta con anestesiología y por parte de Odontología Restaurativa y Periodoncia se procede a envío de toma de Cone

Beam (Figura.3), fabricación de modelo de Estereolitografía, para poder duplicar modelos en acrílico y conformar la malla de Reconstrucción de Titanio, ya contemplando las piezas a retirar y zona a regenerar (De Puy Synthes, PA, USA), de acuerdo a la Técnica de Boyne (Figura 4).

El material de injerto a utilizar dado el volumen es hueso autólogo de la sínfisis mandibular, mezclado con Xenoinjerto de origen bovino, de partícula de 100 – 500 um (Nukbone, UNAM, México) en una mezcla de 50:50. Posterior a su revisión por parte de Anestesiología se programa paciente para el procedimiento quirúrgico bajo Anestesia General Balanceada, en quirófano. Bajo los efectos de la Anestesia General Inhalatoria y previa asepsia y antisepsia del campo quirúrgico se procede a la colocación de campos quirúrgicos, se infiltra Articaína al 4% con epinefrina para control de hemostasia con técnica infraorbitaria y bloqueo del nervio nasopalatino.

A continuación se procede a la extracción atraumática con ayuda de periotomos de los órganos dentarios de pronóstico desfavorable, seguida de incisión con liberatrices a nivel de premolares en ambos lados de la línea media, seguida de incisión intrasurcular para poder desarrollar el colgajo de espesor total y exponer el defecto al menos un órgano dentario contiguo (Figura 5).

Figura 1. Estudio radiográfico periapical.

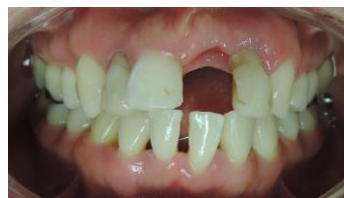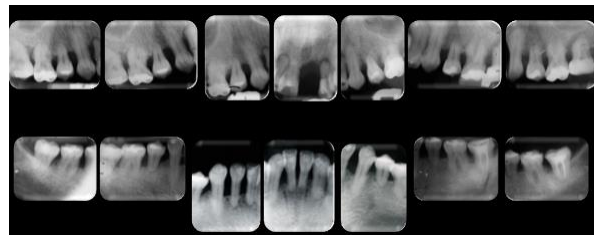


Figura 2. Foto intraoral inicial.

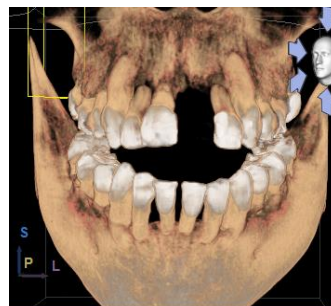


Figura 3. Radiografía de Cone Beam, en donde muestra la pérdida considerable en la altura del reborde alveolar de la pre maxila del maxilar.



Figura 4. Muestra la malla preformada de Ti la cual se utilizará en el aumento del reborde alveolar.

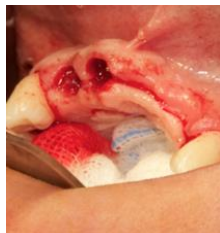

Figura 5. Se procede a la limpieza del reborde del tejido y epitelio remanente, así como la eliminación de rebordes afilados o irregulares.

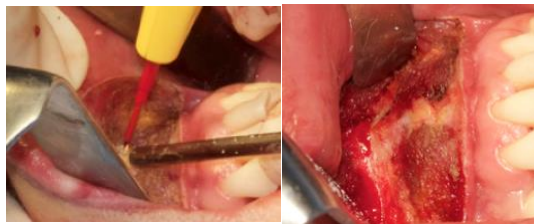


Figura 6. Diseño de incisión vestibular

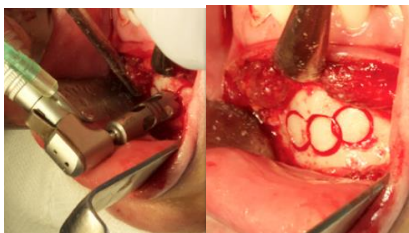


Figura 7. Diseño de la osteotomía en el mentón con las trefinas.



Figura 8. Autoinjerto cosechado



Figura 9. Muestra la mezcla del xenoinjerto con el autoinjerto antes cosechado.

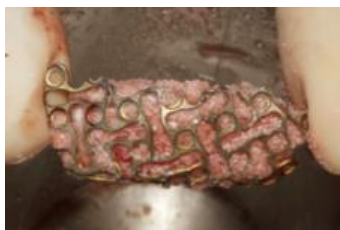

Figura 10. Muestra el empaquetamiento del injerto sobre la malla de titanio, como relleno del defecto ósea a regenerar.

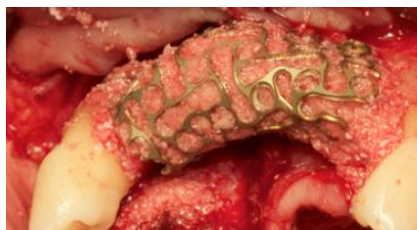

Figura 11. Tornillos fijados en la malla Ti con el injerto óseo.

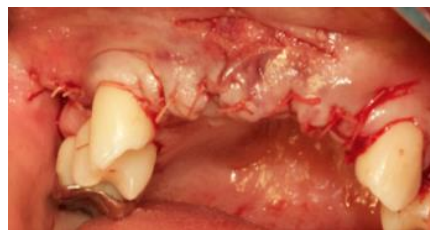

Figura 12. Cierre del colgajo con puntos simples

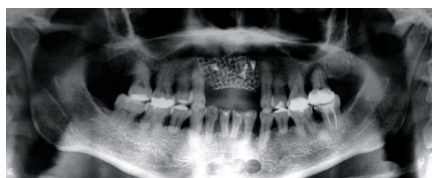

Figura 13. Radiografía panorámica de control, muestra la toma de injerto en la sínfisis mentoniana y la fijación de la membrana con sus tornillos de Ti.

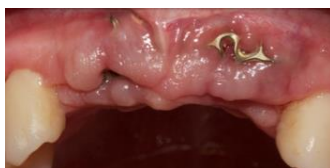

Figura 14. Presentación de la exposición de la membrana de Ti.

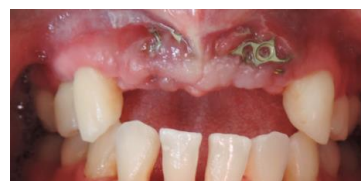

Figura 15. Exposición de la membrana a las 6 semanas del procedimiento realizado.

En seguida se procede a la cosecha de hueso del sitio donador, para lo cual se realiza incisión de tipo labial con electro bisturí, desde canino a canino contralateral, manteniendo los tejidos periodontales intactos y evitando daño a los órganos dentarios (Figura 6). Se desarrolla el colgajo y se procede a la toma de hueso con trefina de 4mm de diámetro (Oseofix 3i, Florida, USA), solo monocortical, respetando la cortical lingual (Figura 7). Se toma el hueso diploe correspondiente de la zona, se lava e irriga con solución fisiológica, se coloca apósito hemostático (CollaTape, Zimmer NJ, USA), y se sutura la herida en capas con Vicryl 4-0 Aguja PS2 (Ethicon, NJ,USA).

Posterior a la trituración de los bloques obtenidos (Figura 8) se mezcla el hueso autólogo y el xenoinjerto en proporción de 1:1, con lo cual obtenemos factores osteoinductivos del hueso autólogo y un andamiaje osteoconductor del xenoinjerto (Figura 9). Se coloca la mezcla del injerto en la malla preformada (Figura 10), y se coloca en el sitio receptor, ajustando la posición tridimensional deseada, se libera el periostio del colgajo labial, se desinsertan las fibras musculares y se procede a su fijación por medio de tornillos de Titanio de 2mm de diámetro por 7 mm de Longitud (Medicon GmbH, Alemania) (Figura 11).

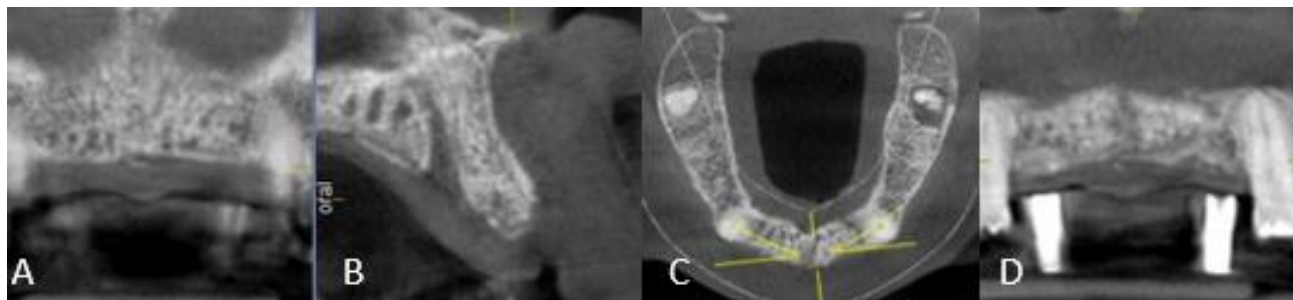


Figura 16. TAC mostrando diferentes cortes radiográficos:  
A) Corte Frontal, B) Corte sagital, C) Corte Horizontal y D) Corte frontal con guías quirúrgicas.

Se comprueba la estabilidad de la malla y se procede al cierre sin tensión con Vicryl 4-0 aguja PS2 (Idem) (Figura 12). Se da por terminado el acto quirúrgico, se procede a dar indicaciones farmacológicas y de cuidados orales y se da de alta el paciente.

Se tomaron radiografías de control el cual muestra la fijación y estabilidad de la membrana (Figura 13), presento muy buena cicatrización y cierre de la herida. A las 3 semanas, el área quirúrgica presento una ligera exposición de la membrana no mayor a 4 mm en el área vestibular y del reborde, a los 45 días presento una exposición aún mayor (Figuras 14 y 15).

Habiendo hecho un estudio de seguimiento después de retirar la malla de titanio a los 8 meses, se podrá valorar la altura y grosor del reborde alveolar a la regeneración ósea con la malla de titanio, mostrando con esto el estudio de TAC, buena altura del reborde, así como el ancho y muy buena integridad de los materiales utilizados, con estos datos, se analiza la planeación de la colocación de implantes óseos (Figura 16).

## Discusión

Una rehabilitación implanto-soportada exitosa debe estar basada en una adecuada evaluación de la distribución espacial del volumen de tejido tanto duro como blando y el implante, de acuerdo a las reglas protésicas.<sup>1</sup> Un volumen óseo adecuado, de preferencia 4 a 6 mm de ancho buco-lingual es necesario para una cobertura total del implante a rehabilitar y además es extremadamente importante para el pronóstico a largo plazo de éxito de la prótesis y sobrevivencia del implante. La ausencia de hueso especialmente en el maxilar puede producir problemas estéticos y funcionales; y la resorción ósea que sigue a la extracción dental frecuentemente requiere de una técnica quirúrgica que permita restablecer un ancho del reborde adecuado.<sup>2</sup>

El objetivo de un procedimiento de tipo reconstructivo es crear un volumen de hueso ideal para restaurar las

estructuras alveolares atroficas y por lo tanto permitir una correcta colocación tridimensional del implante. La regeneración ósea guiada (ROG) ha sido utilizada con éxito para poder reconstruir estructuras atroficas de los maxilares.<sup>3</sup> Desde 1985, con la publicación de Boyne para el uso de materiales metálicos de contención de injertos, la técnica de Mallas de Titanio ha sido utilizada ampliamente.<sup>4,5</sup>

La técnica de malla de Titanio (Ti-Mesh) es utilizada con hueso particulado para tratar áreas de atrofia con morfología compleja, esta técnica combina el concepto de la ROG con las propiedades favorables de biocompatibilidad del Titanio, permitiendo el tratamiento de cualquier tipo de defecto, independiente de su forma, gracias a su plasticidad y adaptabilidad. El volumen óseo a crear puede ser planeado preoperatoriamente por el uso de Tomografía Computarizada Cone beam o Helicoidal, posteriormente el uso de modelos de estereolitografía son utilizados para conformar la malla tridimensionalmente; desde el primer artículo publicado por Mankovich en 1990 para mostrar el cráneo en 3D, muchos estudios se han realizado y muchas mejoras se han hecho a la técnica, con el fin de mejorar la exactitud de dichos modelos. Generalmente estos modelos son fabricados en poliuretano, resinas epóxicas o de acrílico.<sup>6</sup>

La malla posteriormente puede ser esterilizada ya sea en autoclave o en plasma para su uso quirúrgico conjuntamente con el modelo y así puede ser moldeada de tal forma que mantenga su forma a través del período de cicatrización, a pesar de la compresión que realizan los tejidos blandos sobre ella, para poder estabilizar el injerto particulado.<sup>7</sup> Así la rigidez de la malla y el tamaño de su poro son variables importantes en el resultado final. En 2009, Gutta et al reportaron que con el uso de malla con macroporo (1.2 mm de diámetro) comparado con el uso de microporo, obtuvieron mayor cantidad de hueso regenerado, y así mismo se observó menor cantidad de tejido blando que invadía el injerto.<sup>8</sup> En general el uso de mallas de titanio es simple y predecible de éxito; sin embargo, como cualquier

procedimiento quirúrgico no exento de complicaciones, un problema en su manejo es el mucoperiostio; dado que en el reborde atrófico las inserciones musculares y la mínima cantidad de mucosa queratinizada incrementan el riesgo de dehiscencia. Algunos autores enfatizan la importancia de la formación de un tejido parecido al periostio, entre el periostio original y la malla con el fin de evitar infección del injerto, este tejido se forma dentro de las dos a seis semanas posteriores a la cirugía, período en el cual es importante evitar la dehiscencia. Lizio y Marchetti reportan 80% de exposición en los casos tratados con Ti mesh sin embargo no es necesario el retiro de dicha malla y solo con medidas locales de higiene se tratan la dehiscencia.

Louis, Gutta et al en 2008 estudiaron en 45 sitios de injerto óseo y malla de titanio la tasa de aumento en promedio y las complicaciones que se presentaron, demostrando que el procedimiento es altamente predecible en éxito y que la tasa de complicaciones no pone en peligro la sobrevivencia del injerto, además de que puede ser utilizado en una sola fase o en dos fases para la colocación de implantes.<sup>2</sup>

Corinaldesi et al en 2009, demostraron en un estudio retrospectivo que el injerto de hueso particulado autólogo en combinación con malla de titanio provee una modalidad de tratamiento para el aumento del reborde alveolar. Además, el seguimiento clínico y radiográfico mostró que los implantes colocados en estos sitios aumentados por injertos tenían una alta tasa de éxito y sobrevivencia en un período de estudio de 3 a 8 años con bajos valores de resorción ósea marginal con carga funcional.<sup>9</sup>

Con el advenimiento de la Ingeniería Tisular el uso de rhBMP-2 conjuntamente con esponjas de colágeno y mínima cantidad de hueso autólogo colocados en malla de Titanio ha sido reportado en 2015 por un grupo multicéntrico (Misch, Jensen, Pikos y Malmquist) con resultados prometedores, evitando sitios de alta morbilidad como la cresta iliaca o la tibia.<sup>10</sup> La rhBMP-2 es un factor de crecimiento que actúa localmente induciendo la formación ósea en el sitio de aplicación. La proteína es quimiotáctica para las células tallo mesenquimatosas e induce células osteoprogenitoras que se diferencian en osteoblastos. Además, el uso de reemplazo del Titanio como acarreador es motivo de estudio y el grupo de Shanti de la Universidad de New Jersey, está manejando los primeros casos de Mallas de ácido poli D-L láctico, teniendo propiedades mecánicas similares a las utilizadas en reconstrucción del complejo cráneo-maxilofacial.<sup>11</sup>

Por tanto, los usos de mallas de titanio nos proveen una técnica confiable para su uso en reconstrucción de rebordes alveolares atróficos con mínima morbilidad y con una alta tasa de éxito en la reconstrucción del tejido óseo.

## Referencias

1. Malchiodi L, Scarano A, Quaranta M, Piattelli A. Rigid fixation by means of titanium mesh in edentulous ridge expansion for horizontal ridge augmentation in the maxilla. 1998; 13: 701-705.
2. Lizio G, Corinaldesi G, Marchetti C. Alveolar Ridge Reconstruction with Titanium Mesh: A Three-Dimensional Evaluation of Factors Affecting Bone Augmentation. *Int J Oral and Maxillofac Implants* 2014; 29:1354-1363.
3. Her S, Kang T, Fien J. Titanium mesh as an alternative to a membrane for ridge augmentation, *J Oral and Maxillofac Surg*; 2012;70:803-810.
4. Boyne P, Cole M, Stringer D, Shafqat J. A technique for osseous restoration of deficient edentulous maxillary ridges. *J Oral Maxillofac Surg* 1985; 43: 87-91.
5. Louis JP, Gutta R, Al Naief N, Bartolucci A. Reconstruction of the maxilla and mandible with particulate bone graft and titanium mesh for implant placement. 2008; 66: 235 – 245.
6. Chow K L, Cheung KL. The usefulness of stereomodels in maxillofacial surgical management. *J Oral Maxillofac Surg*. 2007; 65: 2260 – 2268.
7. Brandt MT, Haug HR. The use of a polyurethane skull replica as a template for contouring titanium mesh. *J Oral maxillofac Surg*. 2002; 60: 337 -338.
8. Gutta R, Baker AR, Bartolucci AA, Louis JP. Barrier membranes used for ridges augmentation: Is there an optimal pore size. 2009; 67: 1218 – 1225.
9. Corinaldesi G, Pieri F, Sapieni L, Marchetti C. Evaluation of survival and success rates of dental implants placed at the time of or after alveolar ridge augmentation with an autogenous mandibular bone graft and titanium mesh: A 3 to 8 year retrospective study. *Int J Oral and Maxillofac Implants*. 2009; 24: 1119 – 1128.
10. Misch C, Jensen O, Pikos M, Malmquist J. Vertical bone augmentation using recombinant bone morphogenetic protein, mineralized bone allograft and titanium mesh: A retrospective cone beam computed tomography study. *Int J Oral Maxillofac Implants* 2015; 30: 202-207.
11. Shanti R., Yamposky A., Miles M., Braidly H: Ultrasonic welded resorbable mesh (SonicWeld Rx System) in reconstruction of segmental mandibular defects: technical note and report of 2 cases. *J Oral and Maxillofac Surg*. 2015. In press 1-9